

Hypertrichose généralisée chez l'enfant



N. BELHAMRI,
G. EL MGHARI,
N. EL ANSARI,

Service d'endocrinologie, diabétologie, maladies métaboliques et nutrition,
CHU Mohamed VI, Laboratoire PCIM, FMPM, Marrakech, Maroc

Résumé

L'hypertrichose généralisée chez l'enfant est une affection rare. Nous rapportons ici un cas d'un adénome cortisolique sécrétant. L'objectif de cette observation est de montrer la réalité de cette affection chez l'enfant malgré sa rareté, sa prise en charge diagnostique et thérapeutique et ses modalités évolutives. Il s'agit de l'enfant N.Y 12 ans présentant un volumineux adénome cortisolique gauche diagnostiqué à l'occasion d'un bilan d'une hypertrichose généralisée avec un tableau de pseudo puberté précoce, suspecté à l'échographie et confirmé par un scanner. La surrénalectomie gauche avec le traitement médical à base d'hydrocortisone donne de bons résultats à court terme. Cette observation a permis d'illustrer l'intérêt de l'échographie comme examen de première intention et du scanner comme examen de confirmation. Mais la certitude reste histologique même si la limite entre la bénignité et la malignité reste parfois floue. La surrénalectomie par voie conventionnelle constitue l'essentiel du traitement. L'évolution est incertaine et le pronostic est bon.

>>> Mots-clés :

Enfant, hypertrichose, adfent, hypertrichos, surrénalectomie

Introduction

L'adénome surrénalien est une tumeur bénigne du cortex surrénal, rare chez l'enfant il représente 0,2% des tumeurs pédiatriques avec un ratio de 1,5 chez les filles, et s'intègre parfois dans le cadre de syndromes de prédisposition comme les syndromes de Li et Fraumeni ou de Beckwith-Wiedemann.

Les signes cliniques évocateurs sont le plus fréquemment endocriniens, présents dans 90% des cas, l'hypersecretion hormonale est faite de cortisol, d'androgènes,

Abstract

Generalized hypertrichosis in children is a rare disease. We report here a case of a cortisol secreting adenoma. The objective of this study is to show the reality of this pathology in children despite its scarcity, its diagnostic and therapeutic management and its evolutionary modalities. This is a 12 years old child with a large left cortisol adenoma revealed by a generalized hypertrichosis with a pseudo early puberty, suspected by ultrasound and confirmed by a CT scan. Left adrenalectomy under hydrocortisone gives good results in short term. This observation illustrated the interest of ultrasound as a first-line examination and CT scan as a confirmatory examination. But certainty remains histological even if the limit between benignity and malignancy sometimes remains unclear. Conventional adrenalectomy is the mainstay of treatment. The evolution is uncertain and the prognosis is good.

>>> Key-words :

Child, hypertrichosis, cortical adenoma, adrenalectomy

d'œstrogènes et plus rarement, d'aldostérone.

Des symptômes de virilisation sont le plus fréquemment observés et peuvent être associés ou non à un syndrome de Cushing. L'hypertension artérielle (HTA) par hypersecretion d'aldostérone est plus rare.

Nous rapportons ici le cas d'un enfant de 12 ans, suivi pour un adénome cortisolique volumineux sécrétant, révélé par un syndrome de cushing, une hypertrichose généralisée avec une pseudo-puberté précoce.

Notre objectif est de montrer la réalité de cette affection chez l'enfant malgré sa rareté, sa prise en charge diagnostique et thérapeutique et ses modalités évolutives.

Observation :

L'enfant N. Younes âgé de 12 ans, cinquième d'une fratrie de six, originaire et habitant à Tinghir, sans couverture sociale.

Hospitalisé le 06/09/17 au service d'endocrinologie pour bilan étiologique d'une pseudo-puberté précoce avec une hypertrichose généralisée.

Le début remonte à 18 mois avant l'admission par l'installation d'une obésité facio-tronculaire associée à une hypertrichose généralisée, le tout évoluant dans un contexte d'apyrexie et de conservation de l'état général.

À l'examen :

enfant ralenti, faciès déprimé, TA = 150/80 mmhg, GC = 0,9g/dl, poids = 61 kg (+ 3 DS), taille = 1,49 m (M), IMC = 27 kg/m², une hypertrichose sévère généralisée, Tanner P5 G3 avec des testicules de taille normal de 15 ml selon l'orchidomètre de Prader et une verge de 6 cm. Érythrose faciale avec des vergetures pourpres. Pas de signe de neurofibromatose cutanée. Le reste de l'examen est sans particularité.

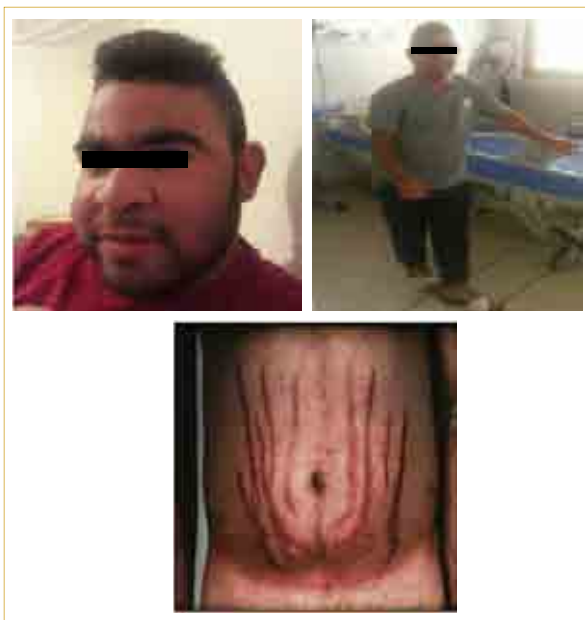


Figure 1 : Signe clinique avant intervention.

Bilan biologique :

Une cortisolémie de 8 h après freinage minute à 22 ug/dl, 2 CLU = augmenté à 2,5 fois la normale en regard d'une créatinurie normale.

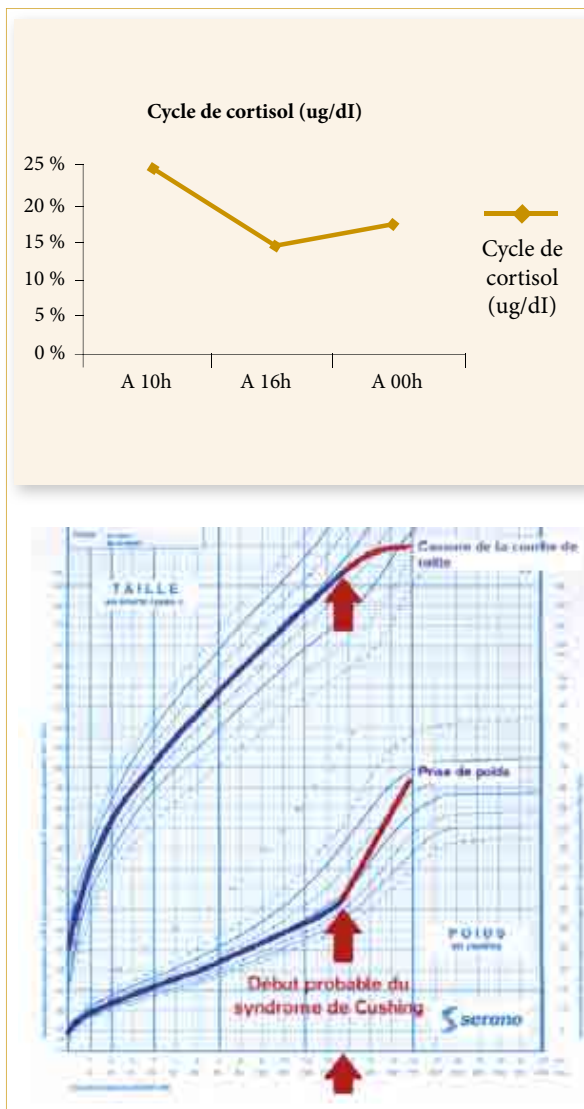


Figure 2 : Cycle du cortisol avec courbe de croissance.

À l'hypophysogramme : ACTH < 5 pg/ml, 17OHP après Synacthène < 650 ng/dl, SDHEA, delta-androstènedione n'ont pas été évalués malheureusement par manque de réactif, FSH = 0,1 UI/L, LH = 0,1 UI/L, Testostérone = 15 ug/L, TSH = 1,69 uIU/ml, T4l = 10,86 pmol/l, Prolactinémie = 69,39 ng/ml.

Bilan radiologique :

a) Échographie testiculaire : Les deux testicules sont de taille normale, homogènes, de contours réguliers et normo vascularisés au doppler couleur, avec un kyste de la tête epididymaire droite.

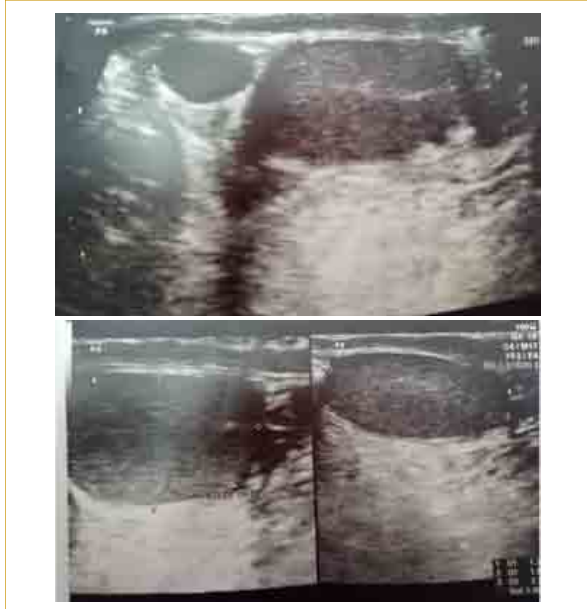

Figure 3 : Echographie testiculaire.

b) TDM surrénalienne :

Masse surrénalienne droite 5,41 * 3,2 * 4,73 cm spontanément hypodense avec une densité spontanée de 45UH, siège de multiples calcifications, rehaussée discrètement au temps portal après injection du PDC (temps portal : 60 UH et au temps tardif : 53 UH), dont le wash-out relatif est égal à 11 %.

En conclusion : Cc masse surrénalienne droite pouvant être en rapport avec un cortico-surrénaome vu le contexte.

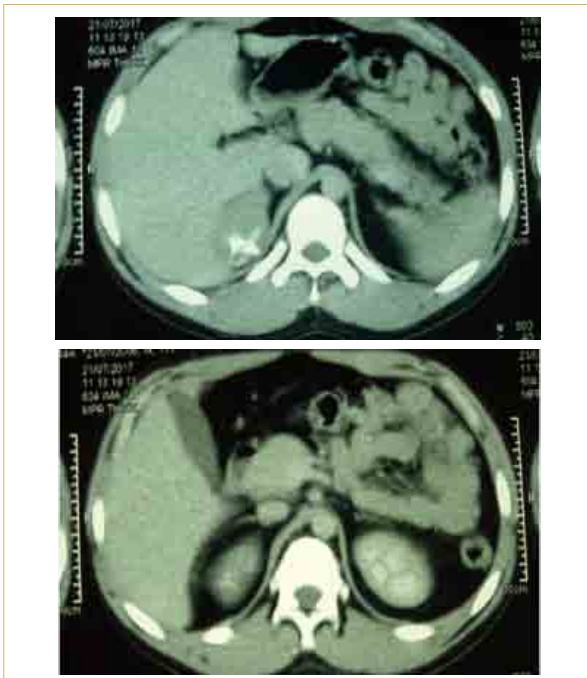


Figure 4 : Image scannographique en faveur d'un corticosurrenalome.

Concernant le bilan biologique de retentissement, il avait un bilan phosphocalcique normal, un bilan métabolique : lipidique et glycémique correcte. L'échographie transthoracique : cardiomyopathie, hypertrophie à hypertrophie ventriculaire concentrique modérée.

La prise en charge avait consisté en une surrenalectomie droite par voie coelioscopique après une préparation médicale. Les suites opératoires ont été particulièrement simples avec une insuffisance corticotrope transitoire. Mis sous hydrocortisone à la dose 10mg/m²/j avec une bonne amélioration et un complément de prise en charge psychologique et nutritionnelle.

Résultats anatomopathologiques : aspect morphologique en faveur d'un adénome cortico-surrénalien remanié, sans signes histologiques évidents de malignité, score de Weiss entre 1-2.

L'évolution après la chirurgie était favorable.

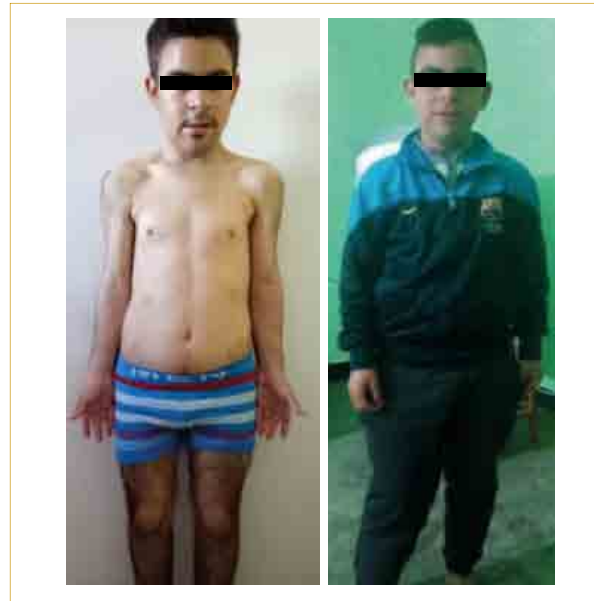

Figure 5 : Un mois après la chirurgie.

Discussion :

Le syndrome de Cushing est une pathologie rare chez l'enfant, les signes cliniques sont différents de ceux retrouvés chez l'adulte, il compromet souvent la croissance et la puberté.

C'est une pathologie grave par son retentissement physique et psychique et par ses complications.

Sa gravité est encore plus importante durant la phase de transition. L'adolescent, n'ayant pas encore terminé sa croissance est fragilisé sur le plan psychologique, soucieux de son aspect physique et de son avenir.

Chez l'adolescent et l'enfant, on retrouve des difficultés diagnostiques. Le tableau clinique est souvent atypique, ce qui peut induire un retard diagnostique.

La présentation clinique surrénalienne est différente. C'est la virilisation du patient qui fait évoquer le diagnostic plus que le syndrome de Cushing.

L'adénome surrénalien mérite donc une attention parce que l'évolution peut être greffée d'une mortalité et d'une morbidité dont la prévention passe par un diagnostic précoce.

Le traitement du syndrome de Cushing chez l'enfant a quelques particularités.

Les enjeux de cette phase de transition sont la reprise de la croissance, le développement pubertaire, la fertilité ainsi que la restauration de la masse osseuse et la correction du syndrome métabolique.

La sécrétion hormonale des adénomes cortisoliques bénins, dits « purs » est en fait le plus souvent mixte.

Une production modérée d'androgènes ne peut donc pas être considérée comme un marqueur de malignité.

Le mécanisme de cette sécrétion mixte (adénomes développés aux dépens de la zone fasciculée mais capables de produire des androgènes ? Ou adénome développés aux dépens des zones fasciculée et réticulée ?

Chez l'enfant, la majorité des adénomes cortisoliques sont de type sécrétant, tandis que seules moins de 50 % de ces tumeurs apparaissent fonctionnelles chez l'adulte.

Dans plus de 90 % des cas les signes cliniques évocateurs de l'adénome surrénalien sont le plus fréquemment endocriniens faits le plus souvent d'un syndrome de Cushing.

Le tableau clinique est celui d'une pseudo-puberté précoce avec hypertrophie de la verge qui est constante.

Notre patient avait une verge de 6 cm, le volume des testicules reste normal pour l'âge, ce qui oriente vers une pathologie de la surrénale.

Modification de la croissance :

L'excès des androgènes entraîne une accélération de la croissance staturale et pondérale et de la maturation osseuse. Le plus souvent, la taille des enfants est supérieure à la moyenne normale de leur âge, la maturation osseuse est accélérée, l'âge osseux est avancé par rapport à l'âge chronologique.

Dans notre cas, la taille est normale, ceci est expliqué selon certains auteurs par l'action conjuguée des androgènes et des corticoïdes. La tumeur surrénalienne est

plutôt l'apanage d'enfants plus jeunes. Son pronostic est péjoratif.

Conclusion :

Cette observation a permis d'illustrer un cas particulier d'adénome cortisolique révélé par une hypertrichose généralisée avec une pseudo-puberté précoce.

Même si la limite entre la bénignité et la malignité reste parfois floue, la surrénalectomie par voie conventionnelle constitue l'essentiel du traitement. L'évolution est incertaine et le pronostic est bon.

Date de soumission :

31 Mai 2018.

Liens d'intérêts :

Les auteurs déclarent ne pas avoir de liens d'intérêts.

Références

1. Pufall MA. Glucocorticoids and Cancer. *Adv Exp Med Biol* 2015 ; 872: 315-333
2. Oppong E, Cato AC. Effects of Glucocorticoids in the Immune System. *Adv Exp Med Biol* 2015 ; 872: 217-233
3. Spies CM, Strehl C, van der Goes MC, Bijlsma JW, Buttgeit F. Glucocorticoids. *Best Pract Res Clin Rheumatol* 2011 ; 25: 891-900
4. Sarlis NJ, Chanock SJ, Nieman LK. Cortisolemic indices predict severe infections in Cushing syndrome due to ectopic production of adrenocorticotropin. *J Clin Endocrinol Metab* 2000 ; 85: 42-47
5. Busillo JM, Cidlowski JA. The five Rs of glucocorticoid action during inflammation : Ready, reinforce, repress, resolve, and restore. *Trends Endocrinol Metab* 2013 ; 24: 109-119
6. Colao A, Pivonello R, Faggiano A, Filippella M, Ferone D, Di Somma C, Cerbone G, Marzullo P, Fenzi G, Lombardi G. Increased prevalence of thyroid autoimmunity in patients successfully treated for Cushing's disease. *Clin Endocrinol (Oxf)* 2000 ; 53: 13-19
7. Da Mota F, Murray C, Ezzat S. Overt immune dysfunction after Cushing's syndrome remission: A consecutive case series and review of the literature. *J Clin Endocrinol Metab* 2011 ; 96: E1670-E1674
8. Stratakis CA, Mastorakos G, Magiakou MA, Papavasiliou E, Oldfield EH, Chrousos GP. Thyroid function in children with Cushing's disease before and after transsphenoidal surgery. *J Pediatr* 1997 ; 131: 905-909