

Compression du nerf ulnaire

sur lymphangiome kystique axillaire chez l'adulte.



M. YAKOUBI, N. MEZIANI,
Z. LATER, A. BELHI,
S. ZOUGGAR, R. BENBAKOUCHE,
Service de Chirurgie Orthopédique et Traumatologique,
CHU Lamine Debaghine, Bab El Oued, Alger.

Résumé

Les auteurs, à partir d'un cas clinique de lymphangiome kystique axillaire isolé chez un adulte associé à des signes de compression nerveuse, signalent une forme clinique originale d'une tumeur d'origine embryonnaire souvent l'apanage du jeune enfant. Le diagnostic est suspecté par la clinique et l'imagerie médicale, confirmé par l'anatomopathologie après une exérèse chirurgicale totale de la tumeur qui reste le seul traitement efficace.

>>> **Mots-clés :**

Lymphangiome kystique, axillaire, isolé, adulte, compression nerveuse.

Introduction

Les lymphangiomes kystiques sont des tumeurs rares, de pathogénie peu précise et de localisations variables. Ce sont des dysembryopathies du système lymphoganglionnaire, responsables d'un syndrome tumoral par prolifération angio-lymphatique plus ou moins exubérante, mais histologiquement bénigne.

La localisation isolée axillaire des lymphangiomes kystiques chez l'adulte est rare. Nous rapportons un cas (qui nous semble rare et original) de lymphangiome kystique axillaire associant des signes de compression du nerf ulnaire.

Observation :

L'observation est celle d'un homme de 51 ans, sans antécédent particulier, qui consulte pour une masse axillaire gauche (figure 1).

Abstract

The authors, from a single clinical case of isolated axillary cystic lymphangioma in an adult, associated with nerve compression signs indicate an original clinical form of an embryonic tumor often the preserve of the young child. The diagnosis is suspected by clinical examination and medical imaging, confirmed by pathology after total surgical excision of the tumor which remains the only effective treatment.

>>> **Key-words :**

Cystic lymphangioma, axillary, isolated, adult, nerve compression.

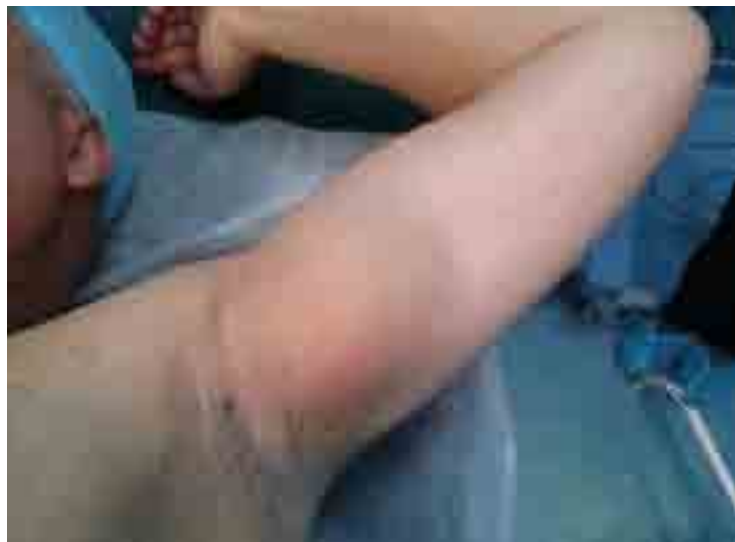

Figure 1 : Aspect clinique de la tumeur.

Cette masse serait apparue 2 ans plus tôt, de petite taille au départ, elle aurait augmenté progressivement pour atteindre celle d'une orange occupant la totalité du creux axillaire. Elle est indolore et rénitente. Le patient a signalé des paresthésies au niveau du territoire du nerf ulnaire au niveau de la main sans signes déficitaires.

Il n'existe pas de troubles vasculaires. L'échographie a montré la présence d'une volumineuse tumeur d'allure kystique occupant la totalité du creux axillaire de 9 cm de grand axe (figure 2).

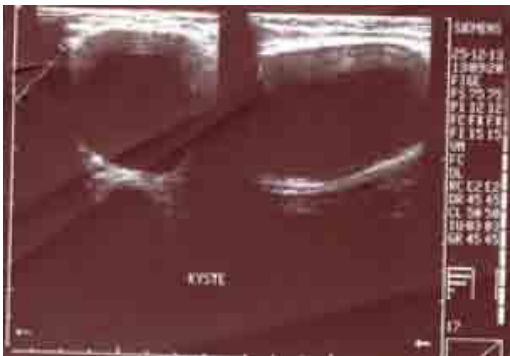

Figure 2 : L'allure kystique de la tumeur révélée par l'échographie de la région axillaire.

L'IRM a conclu en faveur d'une formation kystique de 9 cm/6 cm sans envahissement des structures adjacentes comprimant les structures nerveuses du canal huméral (figure 3).

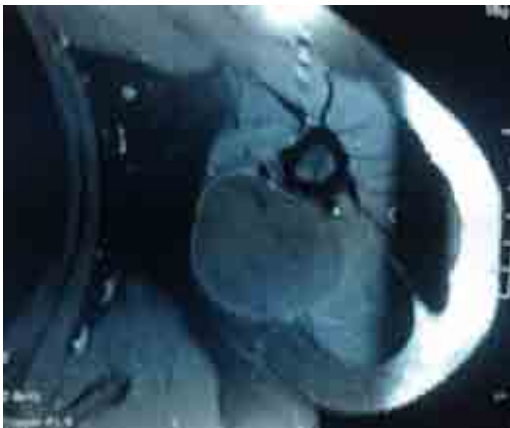

Figure 3 : Aspect IRM de la tumeur.

À l'intervention chirurgicale, qui a consisté en une exérèse totale de la tumeur, on découvre une masse kystique à contenu hématique comprimant l'axe vasculo-nerveux axillaire (figure 4).

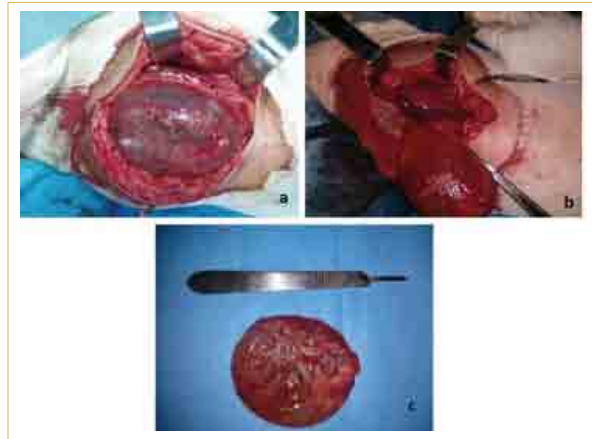


Figure 3 : Aspect IRM de la tumeur.

L'examen anatomopathologique confirme le diagnostic de lymphangiome kystique.

Au dernier recul à 23 mois postopératoires, le patient a retrouvé une fonction normale du membre supérieur gauche sans douleurs, la mobilité de l'épaule gauche était inchangée. Cette exérèse a permis la disparition des troubles neurologiques préopératoires, rappelons-le et le patient a repris normalement ses activités professionnelles, sans signes de récurrence de la tumeur (figure 5).

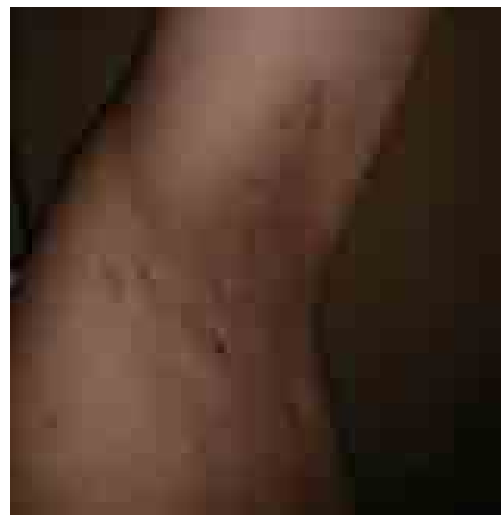

Figure 5 : Aspect post-opératoire après 23 mois d'évolution.

Discussion :

Le lymphangiome kystique est une tumeur bénigne, rare ^(1,2,3). La région cervico-faciale en constitue le siège de prédilection avec une fréquence estimée à 75 % en moyenne ⁽⁴⁾.

Il peut se localiser dans l'abdomen, le thorax et dans la région axillaire comme chez notre patient. Cette localisation se rencontre beaucoup plus dans l'enfance et avant l'âge de 20 ans, mais peut être découverte à tout âge de la vie en raison vraisemblablement de la latence d'évolution. Son caractère isolé au creux axillaire est encore plus rare.

L'étiopathogénie de cette formation du système lymphatique reste obscure. Deux théories pathogéniques sont évoquées dans la littérature :

- La théorie traumatique ⁽⁵⁾ explique la survenue de ces kystes par une obstruction ou une contusion lymphatique ; mais cette théorie, est rarement confirmée par l'histoire clinique.

- La théorie congénitale est la plus admise actuellement. Le lymphangiome proviendrait d'une séquestration ⁽⁶⁾ de sac lymphatique embryonnaire qui se remplirait progressivement de liquide lymphatique. Cette théorie expliquerait mieux notre cas où la masse augmentait progressivement de taille.

Sa croissance est lente, pouvant aboutir à un volumineux syndrome de masse en donnant une compression nerveuse comme chez notre patient. Il ne semble pas y avoir de régression spontanée ni de dégénérescence maligne.

À l'examen physique, il s'agit le plus souvent d'une tuméfaction molle, dépressible mais non réductible à la pression, quelquefois fluctuante, non pulsatile. La masse peut être bien ou mal limitée. La taille peut varier de quelques millimètres à plusieurs centimètres. Dans notre cas la taille a atteint 9 cm/6 cm.

L'échographie reste intéressante et donne suffisamment de renseignements ^(5,7,8) sur les caractères topographiques et le contenu (liquidien, pseudo-liquidien, caverneux) de cette tumeur. Le contenu hématique observé chez notre patient est probablement dû à une hémorragie intrakystique. L'IRM est l'examen de référence ^(9,10). En effet, elle permet d'effectuer une étude tridimensionnelle de la région intéressée ; meilleure que la TDM surtout en cas d'extension aux espaces profonds ou en cas de localisation multiple. Elle permet aussi de préciser les rapports avec l'axe neuro-vasculaire.

Quant à la ponction pour examen cytologique, elle est déconseillée vu le risque d'inoculation septique et d'hémorragie ⁽¹¹⁾.

L'intervention chirurgicale demeure le seul traitement, le diagnostic est anatomo-pathologique lors de la chirurgie d'exérèse qui doit être aussi complète que possible et qui détermine le pronostic, tout en préservant les structures vasculaires, neurologiques et lymphatiques ⁽¹²⁾. Les formes diffuses ou infiltrantes sont inextirpables, et les

exérèses incomplètes sont sources de récurrences locales. Le but de la chirurgie est d'avoir une exérèse complète avec préservation de toutes les structures vasculaires, neurologiques et glandulaires tout en respectant bien évidemment le côté esthétique ⁽¹²⁾.

Quant à la sclérothérapie ⁽¹³⁾, elle n'a pas sa place dans notre cas pour sa dangerosité, vu que c'est une région de passage d'éléments vasculo-nerveux et lymphatiques qui risquent d'être lésés. C'est une injection percutanée d'un produit sclérosant qui va provoquer une réaction inflammatoire type giganto-cellulaire, qui par la suite se transforme en une sclérose ou une fibrose responsable d'une stabilisation de l'évolution puis la quasi-disparition de la tumeur.

Conclusion :

Les auteurs rappellent à la lumière de cette observation, la rareté de la localisation axillaire isolée du lymphangiome kystique chez l'adulte, associant une compression nerveuse, l'apport de l'imagerie et l'intérêt d'une exérèse chirurgicale complète qui permet le diagnostic et constitue le traitement.

Date de soumission :

09 Avril 2018.

Liens d'intérêts :

Les auteurs déclarent ne pas avoir de liens d'intérêts.

Références

1. C. Caron-Poitreau, J.L. Racineux; J. Raimbault, J.Ph. Dauver, A. Dauver. Lymphangiome kystique thoracique et rétro-péritonéal. Intérêt de la lymphographie. J. Radiol. 1979, 60, n°1, 33-36.
2. K. Marsot-Dupuch, N. Levret, F. Chabolle. Formations kystiques cervicales de l'adulte. Feuillet de Radiol. 1990, 30, n°5, 347-361.
3. M. Hivet, T. Bizard, J. Ramahlo. Les lymphangiomes kystiques abdominaux. Annales de gastro-entérologie et d'hépatologie 1982, 18 n°2, 141-143.
4. Rakotosamimanana J, Raharisolo Vololonantenaina CR, Ratovoson H, Ahmad A, Razafindrambo H. Lymphangiome kystique cervico-médiastinal: à propos d'un cas et revue de la littérature ArchInst Pasteur Madagascar 2000; 66:61-4.
5. E. Lehn, P. Fontaine, Ph. Collery, B. Senecail, J.C. Levasseur. Lymphangiome kystique de l'adulte. Trois observations. Méd. Chir. Dig. 1982, 11, n°5, 335-360.
6. F. Anne, O. Hurtier, J.F. Garcia, J.C. Filippini, A. Piriou. Lymphangiome kystique du cou de l'adulte. Apport de l'échographie et de la tomodensitométrie. A propos d'un cas. Annales de radiologie : 1992, 35, n°4, 212-216.
7. J. Girou, J. Conte, M.P. Chicoisne, F. Materes, J. Berjaud, M. Dahain. Lymphangiome kystique cervico-médiastinal. Annales de Radiologie : 1992, 35, n°4, 217-221.
8. Ch. Jann, G. Schmutz, J.M. Wihlm, C. Chazelet, N. Roeslin, Fr. Hannequin. Lymphangiome kystique du médiastin: Données radiologique à propos de sept observations. J. Radiol., 1987, 68, n°2, 86-89.
9. Nancy MB, Chantal MG, Jose MM, Yutaka S, Diane KB, Richard JHS. Management of lymphatic malformations: if, when, and how. Head Neck Surg 2002; 13:85-92.
10. Wong KT, Lee YYP, King AD, Ahuja AT. Imaging of cystic or cyst-like neck masses. Clin Radiol 2008; 63:613-22.
11. Isenberg SF. Cystic Hygroma: Recurrence in an adult 34 years later. Am J Otolaryngol 1995; 16:347-9.
12. Touhami M, Moumen M. Les lymphangiomes kystiques cervicofaciaux. J Chir 1991; 128:145-52.
13. Wierzbicka E, Herbreteau D, Robert M, Lorette G. Malformations lymphatiques kystiques. Ann Dermatol Venerol 2006; 133:597-601.