

# Biopsie rénale, indications et résultats : à propos de 431 cas

A. SEBA,  
T. YAHIA MESSAOUD,  
N. CHIBANE,  
Service de Néphrologie,  
CHU Nedir Mohamed, Tizi Ouzou

## Résumé

L'analyse histologique du parenchyme rénal obtenu par la biopsie rénale est nécessaire au diagnostic et au suivi des pathologies rénales, qu'elles soient aiguës ou chroniques. Depuis sa première description en 1951 par Iversen et Brun, la technique de la ponction biopsie rénale (PBR) a évolué grâce à l'utilisation de l'échographie guidée et des pistolets automatiques, elle a rendu cette technique plus fiable avec un faible taux de complications. Une étude en microscopie optique, en immunofluorescence et dans certains cas en microscopie électronique devrait être pratiquée. Le syndrome néphrotique est le mode de présentation le plus fréquent des maladies rénales chez nos patients de tout âge. Il représente ainsi la première indication de la PBR dans notre expérience, avec une fréquence de 58 %. L'analyse de nos résultats de PBR montre que les premières causes de syndrome néphrotique sont respectivement : la HSF (hyalinose segmentaire et focale), la GEM (glomérulonéphrite extra-membraneuse), et la LGM (lésions glomérulaires minimales).

### >>> Mots-clés :

Biopsie rénale, indications de la PBR, complications.

## Abstract

The histological analysis of renal parenchyma obtained by renal biopsy is necessary for the diagnosis and monitoring of renal pathologies, whether acute or chronic. Since its first description in 1951 by Iversen and Brun, the technique has significantly improved over the past two decades as a result of the introduction of ultrasonography and automated-gun biopsy devices, and made this technique more reliable with a low rate of complications. Optical microscopy, immunofluorescence and in some cases electron microscopy should be performed. Nephrotic syndrome is the most common form of kidney disease presentation in our patients of all ages. It represents the first indication of the renal biopsy in our experience, with a frequency of 58 %. The analysis of our results from renal biopsy shows that the first causes of nephrotic syndrome are respectively : focal and segmental hyalinosis glomerulo-sclerosis (FSGS), membranous glomerulonephritis, and minimal change nephrotic syndrome (MCNS)

### >>> Key-words :

Renal biopsy, glomerular nephropathy,

## Introduction :

La biopsie rénale est indispensable au diagnostic et à la prise en charge des pathologies rénales, permettant une précision des lésions et leur classification. La ponction biopsie rénale (PBR), technique la plus pratiquée, a beaucoup évolué, notamment grâce à l'apport de l'échographie et des pistolets automatiques, depuis sa 1ère description en 1951 par Iversen et Brun. Les deux autres techniques sont la biopsie transveineuse et la biopsie chirurgicale.

## La ponction biopsie rénale :

La réalisation de la PBR demande à expliquer au malade le geste, pendant un quart d'heure environ, le praticien doit s'assurer de l'arrêt des traitements anticoagulants et antiagrégants plaquettaires. Après réalisation du bilan de coagulation, y compris le temps de saignement ; une voie veineuse périphérique sera mise en place avec une perfusion. Dans certaines situations une prémédication est faite, notamment chez l'enfant. Le patient est installé en décubitus ventral avec coussin sous l'abdomen à la hauteur de l'ombilic pour immobiliser le rein. La localisation du pôle inférieur du rein gauche se fait par échographie. Après antiseptie de la région de biopsie et mise en place de champs

stériles, une anesthésie locale à la xylocaïne est réalisée suivie d'une petite incision de la peau, puis introduction de l'aiguille de biopsie. À l'approche de la capsule, le praticien demande au malade de faire une inspiration profonde afin de bloquer le rein et de pratiquer le geste de biopsie au niveau du pôle inférieur du rein (l'aiguille de biopsie est généralement une G16), le mécanisme du pistolet pour biopsier le rein - une fois l'aiguille arrivée au niveau de la capsule péri rénale - est enclenché. Ensuite, l'aiguille est retirée et le patient reprend une respiration normale. Un pansement est mis en place au niveau du site de biopsie. Après la PBR, le patient doit se reposer en décubitus dorsal pendant 8 à 12 heures, une surveillance du patient s'impose, en raison de la possibilité de complications (mesures de la pression artérielle, et de la diurèse, chaque trois heures (voir si hématurie), prescrire une bonne hydratation surtout les premières heures après la PBR et proscrire le port de charge ou tout effort physique pendant un minimum de dix jours.

### La biopsie rénale par voie transveineuse ou transjugulaire :

La technique de biopsie rénale transveineuse ou transjugulaire est issue de la technique de biopsie transveineuse hépatique et a été décrite pour la première fois par une équipe française en 1990, après qu'une biopsie hépatique ait ramené du parenchyme rénal. L'indication la plus fréquente est celle des coagulopathies, et des patients sous traitement anticoagulant. Les avantages de cette technique sont l'absence de perforation pariétale et l'absence de perforation capsulaire, limitant le risque d'hématome périrénal.

### La biopsie rénale par voie chirurgicale :

Son utilisation est devenue exceptionnelle compte tenu des progrès techniques de la PBR. Deux techniques chirurgicales sont décrites : la biopsie rénale « à ciel ouvert » et par laparoscopie. Dans tous les cas, sous une anesthésie générale.

#### Etude des prélèvements :

Idéalement, deux prélèvements au minimum doivent être réalisés lors d'une biopsie rénale : l'un destiné à la fixation pour étude en microscopie optique (MO) et l'autre destiné à la congélation pour l'étude en immunofluorescence (IF). Le prélèvement d'un troisième fragment est recommandé par l'*American Society of Pathology* pour une étude en microscopie électronique (ME) après fixation dans le glutaraldéhyde.

#### • Microscopie optique :

Le fragment destiné à la MO doit être placé dans un fixateur. Le fixateur utilisé est l'acide acétique-formol-alcool (AFA). Il a remplacé peu à peu le liquide de Bouin (Dubosq-Brazil), il a l'avantage de permettre la réalisation d'examen de biologie moléculaire.

Après une fixation d'une heure au minimum, le prélèvement est inclus en paraffine pour obtenir un bloc, après passage dans plusieurs bains successifs d'alcool et de toluène. Des coupes de 2 à 4 µm sont ensuite réalisées au microtome, puis colorées. Les colorations pratiquées sont le trichrome de Masson, l'acide périodique de Schiff, la coloration argentique et l'hématoxyline éosine (HE).

D'autres colorations peuvent être ajoutées (rouge Congo pour l'amylose, Von Kossa pour les calcifications, Perls pour le fer, etc.).

Des marquages en immunohistochimie peuvent se faire sur le fragment fixé, en fonction du contexte (sv40 pour le BK virus en transplantation, PLA2R dans les cas de GEM, etc.).

#### • Immunofluorescence :

Le fragment destiné à l'IF doit être congelé.

Les anticorps utilisés, marqués par un fluorochrome, sont dirigés contre les chaînes lourdes des immunoglobulines (Ig) A, G et M, contre les fractions du complément (C3, C1q) et contre le fibrinogène. L'étude des chaînes légères kappa et lambda est complétée au besoin. En transplantation rénale, l'étude du marquage C4d sur les capillaires péri-tubulaires peut se faire en IF ou en immunohistochimie sur le fragment fixé.

#### • Microscopie électronique :

Le fragment destiné à l'étude en microscopie électronique doit être fixé dans de la glutaraldéhyde, puis dans le tétraoxyde d'osmium. Le fragment est ensuite déshydraté puis inclus dans des capsules de gélatine contenant une résine Epon™. Des coupes semi-fines sont ensuite réalisées pour sélectionner les zones d'intérêt où sont faites les coupes ultrafines pour l'analyse.

### Indications et contre-indications :

#### • Indications :

**Syndrome néphrotique :** La PBR est systématique en cas de syndrome néphrotique chez l'adulte. Elle se discute dans certaines situations, comme chez le diabétique avec rétinopathie diabétique.

Chez les enfants âgés de 1 an jusqu'à l'âge de la puberté, la PBR n'est pas indiquée, car le diagnostic de « lésions glomérulaires minimales » est évoqué en premier lieu,

lorsque le tableau est atypique ou dans le cas de cortico-résistance. Chez les enfants âgés de moins de 1 an, elle est indiquée d'emblée afin d'identifier d'autres étiologies de syndrome néphrotique.

#### Les autres indications :

*Maladies systémiques* avec atteinte rénale, associées à une protéinurie ou une insuffisance rénale.

*Insuffisance rénale aiguë (IRA)* : La biopsie rénale est indiquée dans les plus brefs délais pour tout patient avec IRA d'étiologie méconnue afin de permettre un diagnostic de certitude et d'initier un traitement approprié. Il convient d'éliminer auparavant une cause obstructive ou fonctionnelle.

*Insuffisance rénale chronique* d'étiologie inexplicite. La biopsie rénale peut apporter des informations importantes, particulièrement si l'insuffisance rénale s'aggrave de façon accélérée. Dans ce cas, elle peut mettre en évidence des lésions justifiant un traitement spécifique (prolifération extracapillaire, embolies de cholestérol, néphropathie interstitielle). Il peut être également important qu'un diagnostic méconnu soit fait, même à un stade avancé de l'insuffisance rénale, en vue d'une éventuelle transplantation rénale, pour dépister des maladies qui peuvent récidiver sur le greffon.

#### *Protéinurie et /ou hématurie isolée :*

**Biopsie de greffon** : La biopsie du greffon est importante en transplantation rénale, pour diagnostiquer le rejet aigu, la néphrotoxicité des anticalcineurines et pour le diagnostic des glomérulonéphrites de récurrence ou de novo. La biopsie du greffon dite de cause est celle qui fait l'unanimité de la littérature médicale, c'est-à-dire celle qui se justifie dans les situations pathologiques suivantes : reprise retardée de la fonction rénale, dysfonction du greffon ou protéinurie. La pratique des biopsies dites systématiques, est loin d'être admise par la plupart des équipes [1]. On distingue les biopsies qui sont réalisées précocement, immédiatement avant ou juste après la transplantation, et celles, plus tardives, qui sont effectuées à distance de la transplantation et éventuellement répétées. La partie la plus intéressante de la littérature consacrée aux biopsies rénales précoces concerne l'influence des anomalies constatées sur ces biopsies, sur le résultat de la transplantation en termes de survie globale ou de fonction rénale. La lésion la plus étudiée a été la glomérulosclérose, en tant que témoin du vieillissement rénal. Pour Gaber et al., le chiffre de 20 p. 100 de glomérules scléreux étant retenu comme

limite significative. L'impact des lésions vasculaires sur la fonction du greffon est retrouvé par la majorité des auteurs. Il faut retenir que la réalisation de biopsies systématiques dites protocolaires a permis de définir le rejet infraclinique et en le traitant d'améliorer le pronostic rénal et de mieux évaluer la fréquence et la sévérité des lésions de néphropathie chronique d'allogreffe [5].

La crainte des complications inhérentes à la pratique des biopsies systématiques est un frein évident à l'élargissement de cette pratique. Les complications sont de l'ordre de 2 %. Nicholson et al., ont prospectivement comparé le rendement et la douleur d'aiguilles de calibre différent (14 à 18 G). Il s'avère que c'est l'aiguille de 16G qui offre le meilleur rendement pour la plus faible douleur.

#### • Contre-indications :

La plupart des contre-indications sont relatives. Parmi les contre-indications absolues, nous citons :

- L'absence de consentement du patient ;
- Des troubles de l'hémostase ;
- Une hypertension artérielle sévère non contrôlée ;
- Malformation rénale et hydronéphrose ;
- Ectopie rénale (position anormale du rein) ;
- Rein unique (sauf rein transplanté) ;
- Néoplasie rénale.

#### Complications :

Les complications hémorragiques constituent le principal type de complications après PBR : hématurie macroscopique, c'est la plus fréquente, avec risque d'obstruction des voies urinaires par un caillot, hématome (sous-capsulaire, périrénal, rétro-péritonéal).

Parmi les autres complications possibles nous citons la formation d'une fistule artérioveineuse ou d'un pseudo-anévrisme artériel qui a été rapportée avec une fréquence de 10,8 % dans les séries avec screening systématique par échodoppler post-biopsie, avec une différence significative entre les reins natifs (4,1 %) et les greffons rénaux (16,9 %).

Les complications des PBR de greffon rénal ont nettement diminué ces dernières années. Dans l'étude de Schwarz et al., aucune perte de greffon n'est à déplorer, et seule une PBR sur 100 nécessite une transfusion de culots globulaires ou sondage urinaire.

**Notre étude** : Nous rapportons notre expérience, par une étude rétrospective qui porte sur les indications, les complications et la fréquence des néphropathies identifiées par PBR.

**Matériels et Méthodes :** Il s'agit d'une étude de 431 cas de PBR, pratiquées, entre Mars 2007 et Novembre 2017. Les données ont été recueillies à partir des dossiers médicaux des patients et sur le registre des biopsies rénales du service.

**Technique :** Tous les patients ont bénéficié d'une PBR sous contrôle échographique. La PBR était réalisée après un bilan d'hémostase préalable (TP, TCA, temps de Quick). Les patients étaient informés de l'indication, des risques potentiels et étaient tous consentants. Une voie d'abord périphérique était mise en place préalablement. L'abord était postérieur, le patient étant installé en procubitus. Le repérage se faisait sous contrôle échographique en apnée par inspiration normale non forcée. Les PBR étaient réalisées à l'aide d'un set à usage unique de biopsie par aspiration. Après désinfection des plans cutanés, installation de champs stériles et anesthésie locale (Xylocaïne®). La biopsie réalisée à l'aiguille Trucut® numéro 16.

**Résultats :** Durant une période de dix ans, 431 PBR ont été réalisées. L'âge moyen de nos patients est entre 03 et 76 ans. La grande majorité des patients (88,4 %) est âgée entre 15 et 60 ans. Les enfants représentent 5,8 % de la population d'étude avec une moyenne d'âge de 12,56 ans. La PBR a été réalisée chez 201 femmes et 230 hommes, soit un sexe ratio de 0,87. Le syndrome néphrotique est

le plus fréquent dans notre population d'étude (58,2 %) tout âge confondu. La présence d'une protéinurie non néphrotique et/ou hématurie représente la deuxième indication à la PBR (16 %), suivie par le syndrome de GNRP (12 %). L'analyse des données cliniques, biologiques et histologiques a permis d'orienter le diagnostic anatomo-clinique définitif. Les néphropathies glomérulaires représentent la plupart des maladies rénales diagnostiquées par PBR dans notre étude. Sont primitives chez 55 % de nos patients : lésion glomérulaire minimale (LGM) : 11 %, hyalinose segmentaire et focale (HSF) : 16 %, glomérulonéphrite extra-membraneuse (GEM) : 14 %, néphropathie à IgA : 10 %, glomérulonéphrite membranoproliférative (GNMP) : 4 %, glomérulonéphrite aiguë post-infectieuse (GNA) 1 %.

Les néphropathies glomérulaires secondaires représentent 25% et sont réparties comme suit : glomérulonéphrite lupique 16 %, amylose rénale 8 %, poly angéite microscopique : 0,7 %, cryoglobulinémie : 0,5 %. Les PBR réalisées chez des patients transplantés représentent 13 % des cas. Et 6,9 % des PBR ont ramené de la médullaire. Des complications ont été notées chez 9 patients (2 % des cas) : hématuries macroscopiques spontanément résolutive. Dans quatre situations il était nécessaire de transfuser, deux cas de PBR sur reins natifs et deux cas de PBR de greffon. Nous n'avons noté aucune néphrectomie ni décès en rapport direct avec la PBR.

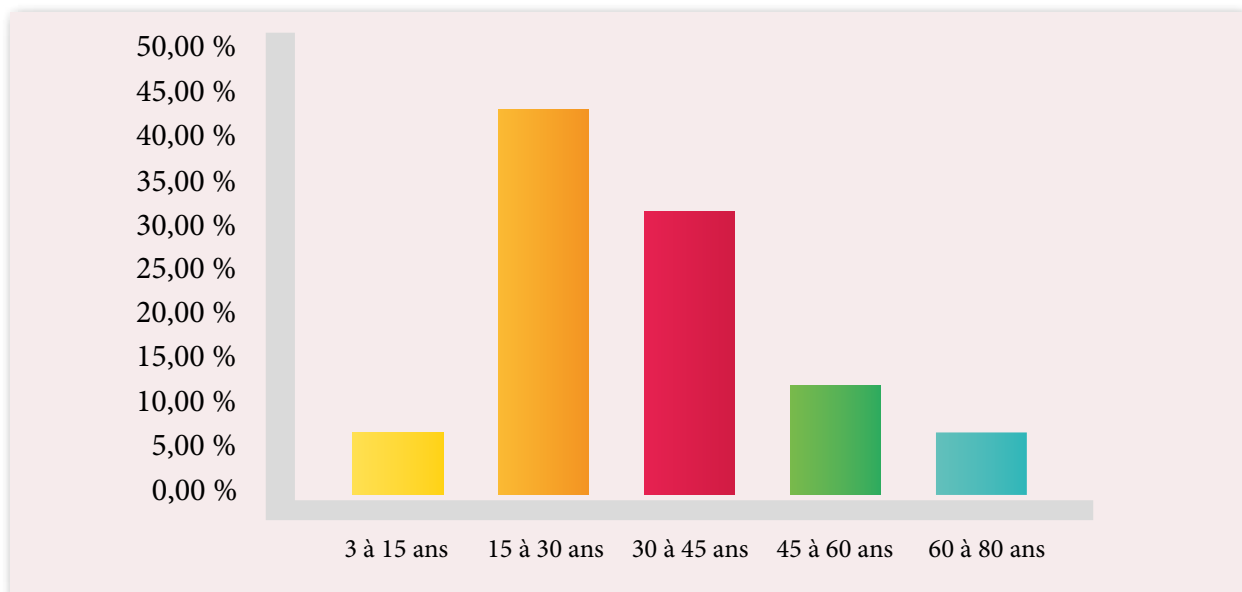


Figure 1 : Répartition des biopsies rénales selon l'âge des patients

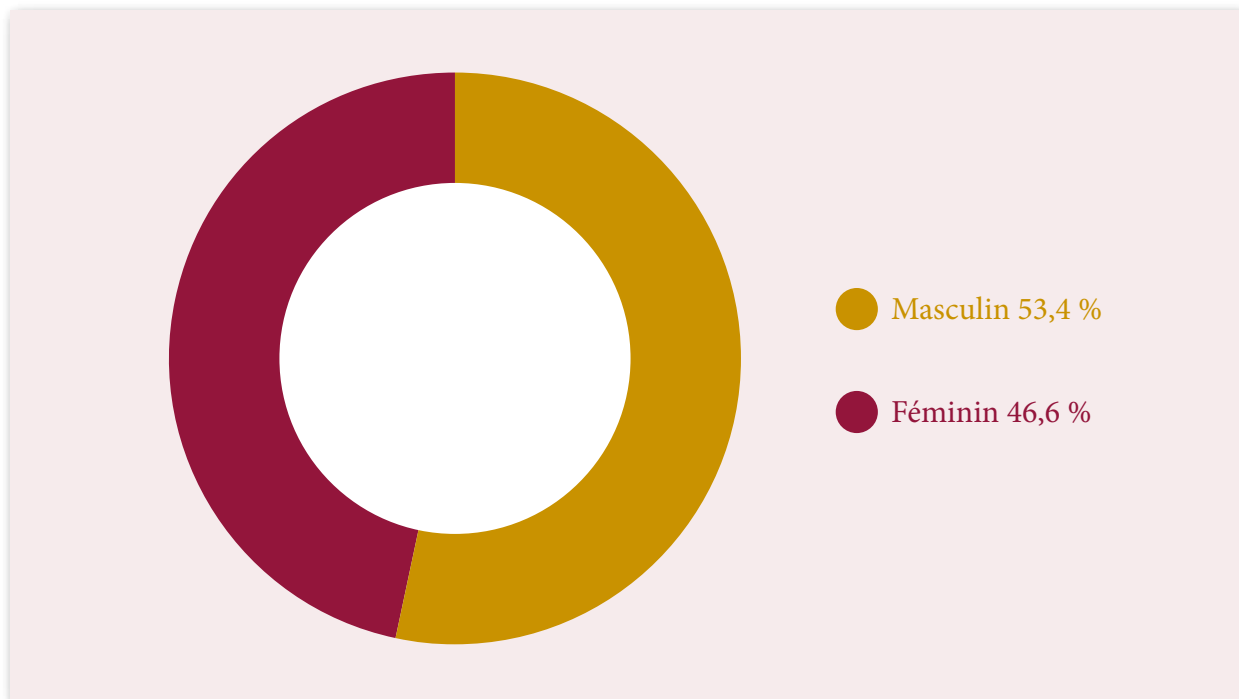


Figure 2 : Répartition des biopsies rénales selon le sexe des patients

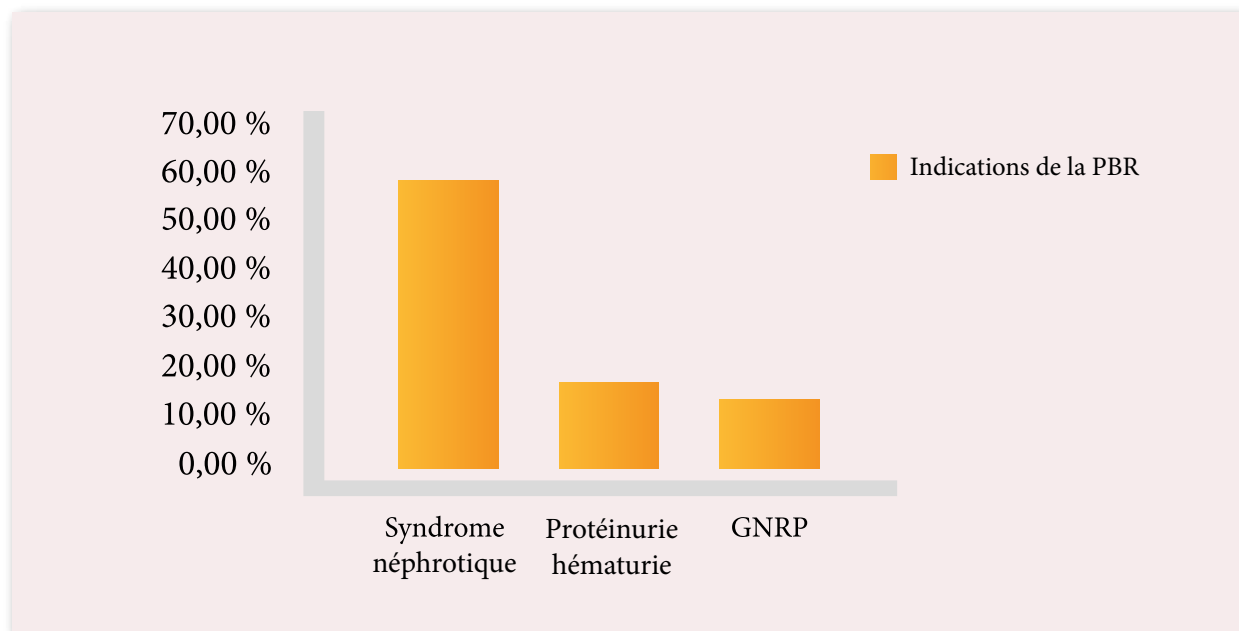


Figure 3 : Indications de la ponction biopsie rénale

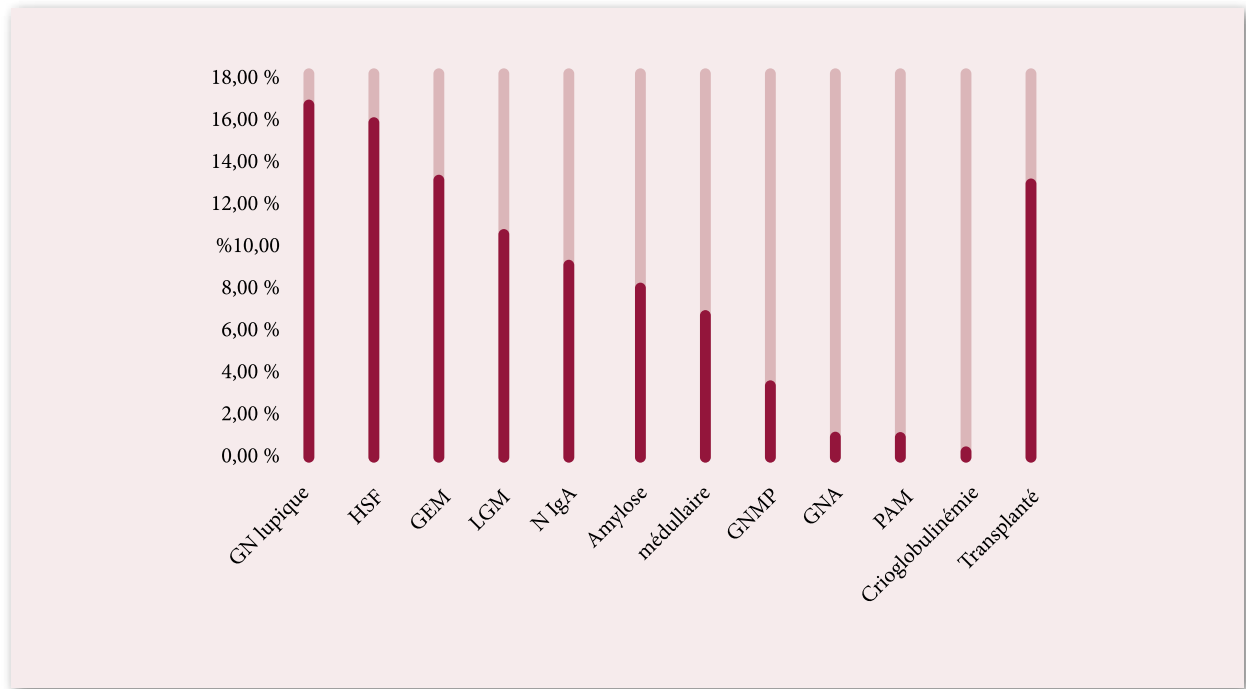


Figure 4 : Répartition des biopsies rénales selon le diagnostic anatomopathologique

## Discussion :

La pratique de la PBR en néphrologie clinique mérite d'être développée d'avantage, afin de booster l'étude histopathologique des fragments de PBR dans les laboratoires d'anatomie pathologique à travers le pays. Celle-ci manque considérablement dans de nombreux services hospitaliers, son bénéfice est très important en particulier dans les structures hospitalières possédant un service de néphrologie. Le syndrome néphrotique est le mode de présentation le plus fréquent des maladies rénales chez nos patients de tout âge.

Il représente ainsi la première indication de la PBR avec une fréquence de 58 %. Chez l'ensemble de nos patients, les premières causes de syndrome néphrotique sont la HSF, la GEM, et la LGM. Ceci a été retrouvé également dans d'autres études. En cas de syndrome néphrotique, la PBR n'est pas systématique chez l'enfant. Elle a été pratiquée chez 25 patients présentant un syndrome néphrotique impur dans notre série. Ce qui pourrait refléter notre approche prudente envers les biopsies rénales chez les enfants. La LGM en est la principale cause, suivie par la HSF et la GN à IgA. Chez les personnes âgées, le SN est lié principalement à la LGM, la HSF et la GEM.

La présence d'une protéinurie/hématurie est la deuxième indication de la PBR dans notre série (16 %).

Les néphropathies glomérulaires primitives sont plus fréquentes dans notre étude. La GN à IgA est la première cause des glomérulopathies en Europe. Alors qu'elle représente, la quatrième glomérulopathie primitive dans notre série. Ceci pourrait être dû à notre stratégie de ne pas réaliser la PBR systématiquement en cas de forte suspicion de GN à IgA et en absence de signes de gravité (hématurie macroscopique récidivante, hématurie microscopique isolée ou associée à une protéinurie modérée et en absence d'insuffisance rénale et de signes extra-rénaux). Nous notons que la GNMP est la glomérulopathie primitive la moins fréquente dans notre série (3,7 %).

La présente étude fournit une description générale des maladies rénales prouvées par PBR dans la région de Tizi Ouzou. Toutefois, ces résultats doivent être interprétés avec prudence vu le caractère rétrospectif et le petit échantillon de notre étude, en comparaison avec la littérature. Elle pourrait représenter une première étape vers une étude multicentrique qui permettrait de comparer les

caractéristiques cliniques et histologiques des maladies rénales entre les différentes régions de l'Algérie.

### Conclusion :

La biopsie rénale est un outil diagnostique, pronostique et guide thérapeutique des néphropathies, elle est également indispensable dans la prise en charge des transplantés rénaux.

L'amélioration de la technique de la biopsie rénale, grâce à l'utilisation de l'échographie et des pistolets automatiques, a rendu cette technique plus fiable avec un faible taux de complications hémorragiques.

Une étude en microscopie optique, en immunofluorescence et dans certains cas en microscopie électronique devrait être pratiquée. Le syndrome néphrotique représente le premier mode de présentation clinique des néphropathies glomérulaires, la HSE, la GEM, la GN à IgA et la LGM, sont les premières causes. Les signes cliniques permettent au néphrologue d'évoquer le diagnostic le plus probable et d'orienter le traitement en attendant les résultats de la PBR. Cependant, cette approche ne doit pas être considérée comme une alternative à la PBR qui reste le gold standard du diagnostic des néphropathies.

### Date de soumission :

28 Janvier 2018

### Liens d'intérêts :

Les auteurs déclarent ne pas avoir de liens d'intérêt

### Références :

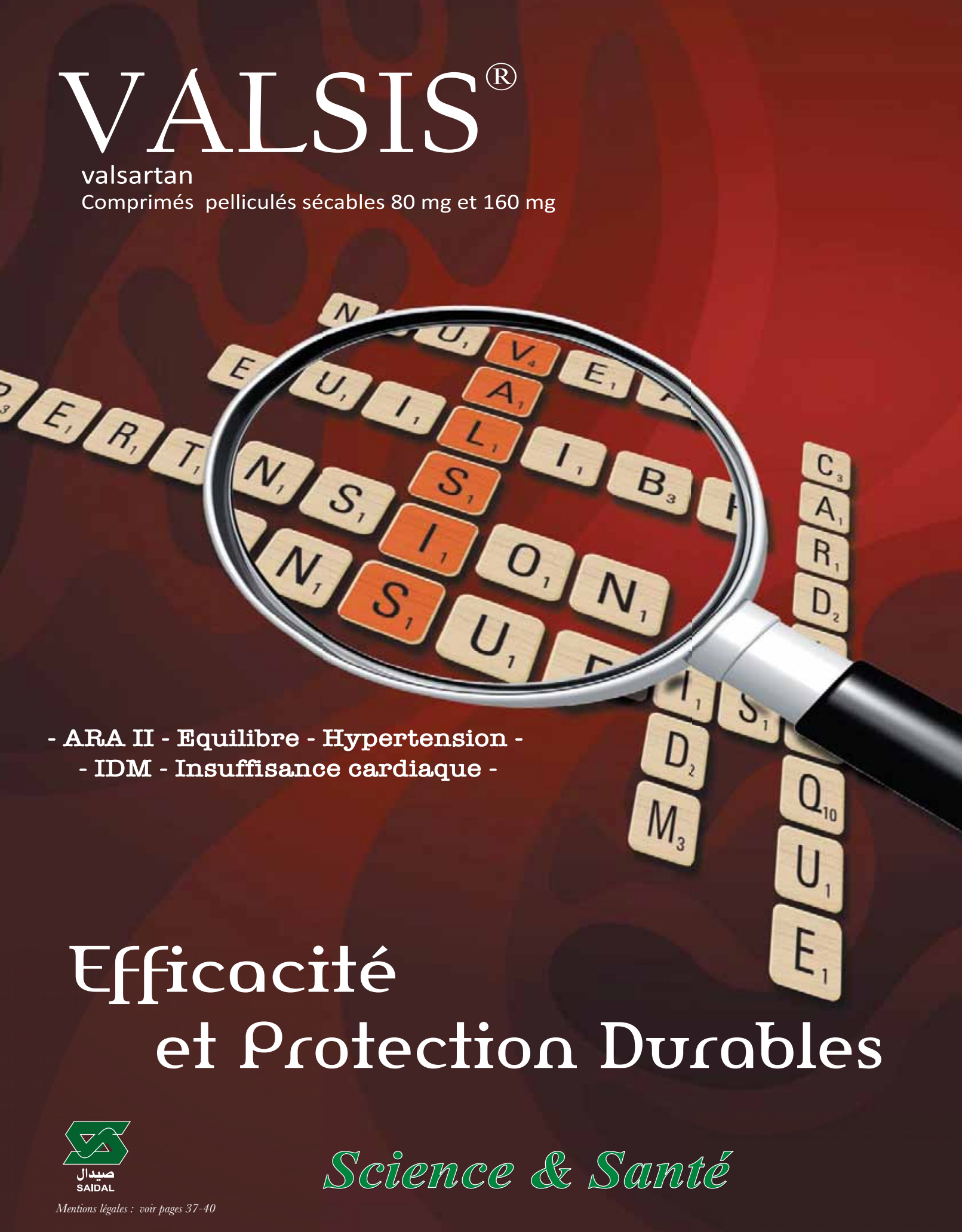
- 1-Naumovic R, Pavlovic S, Stojkovic D. Renal biopsy registry from a single centre in Serbia: 20 years of experience. *Nephrol Dial Transplant.* 2009;24(3):877-885.
- 2- Polito MG, de Moura LA, Kirsztajn GM. An overview on frequency of renal biopsy diagnosis in Brazil: clinical and pathological patterns based on 9617 native kidney biopsies. *Nephrol Dial Transplant.* 2010;25(2):490-496.
- 3-Houda Mbarki,1,& Khadija Alaoui Belghiti,1 Taoufiq Harmouch,2,3 Adil Najdi,4 Mohamed Arrayhani,1,3 et Tarik Sqalli . Ponction biopsie rénales dans le service de néphrologie de Fes : à propos de 522 cas, *Pan Afr Med J.* 2016; 24: 21.
4. Le rein transplanté : biopsies systématiques ou non ? les leçons du passé C. Legendre et Coll., Flammarion Médecine-Sciences - Actualités Néphrologiques 2002.
5. Girardin C, Mihatsch Mj, Peraldi MN et al. Histologic findings from 3-6 month, 2-year and 10-year protocol biopsies in kidney transplant recipients [abstract]. *Am J Transplant,* 2001, 1(suppl.), 253.
6. NICHOLSON ML, WHEATLEY TJ, DOUGHMAN TM et al. A prospective randomized trial of three different sizes of core-cutting needle for renal transplant biopsy. *Kidney Int.,* 2000, 58, 390-395.

Prochain dossier :  
Septembre 2018  
Dermatologie

# VALSIS®

valsartan

Comprimés pelliculés sécables 80 mg et 160 mg



- ARA II - Equilibre - Hypertension -  
- IDM - Insuffisance cardiaque -

## Effacité et Protection Durables



*Science & Santé*