

Apport de l'échographie pour le cathétérisme de la veine sous-clavière en réanimation

Y. BENHOCINE,
Réanimation Polyvalente,
CHU Nedir Mohamed, Tizi Ouzou.

Résumé

La mise en place des accès vasculaires est un acte fréquent non dénué de iatrogénies parfois sévères. La technique de mise en place écho-guidée est devenue possible par la multiplication des échographes au bloc opératoire, en réanimation et dans les services d'urgences. **Objectif** : Comparer l'apprentissage du cathétérisme de la veine sous-clavière de l'adulte, pratiqué par échographie vs méthode des repères anatomiques externes, réalisé par un praticien inexpérimenté. **Patients et méthodes** : Étude type essai clinique, comparative, prospective. Sur une période de 08 mois, après consentement éclairé, 80 adultes ont été répartis en deux groupes avec critères d'inclusion, adaptés à l'évaluation de l'apprentissage, alternant la ponction guidée par échographie (groupe échographie, n=40) avec la technique classique (groupe standard, n=40). **Résultats** : Un échec de cathétérisme a été noté avec la technique standard. Tous les cathéters ont été insérés, le pourcentage de réussite dès la première ponction étant plus grand dans le groupe échographie que dans le groupe standard (86 vs 64%). Trois ponctions artérielles étaient notées dans le groupe standard. Dans le groupe échographie, 35 ponctions étaient situées au niveau du tiers externe de la clavicule, 5 au niveau du tiers moyen. Le temps de reflux (de la ponction cutanée au retour veineux) était de 14±6 sec dans le groupe échographie, et de 70±4 sec dans le groupe standard ($p < 0,01$). **Conclusion** : L'apprentissage du cathétérisme de la veine sous-clavière de l'adulte est facilité par le guidage échographique et permet au praticien inexpérimenté d'être rapidement performant. Cette technique diminuerait l'incidence des complications par la visualisation en temps réel des structures anatomiques et par une approche plus externe de la veine que dans la voie classique.

>>> Mots-clés :

Cathétérisme, veine sous-clavière, échographie, repères anatomiques.

Abstract

The setting up of vascular access is a frequent act not without sometimes severe iatrogenies. The echo guided technique has become possible thanks to the proliferation of ultrasound scanners in the operating room, in the intensive care unit and in the emergency services. **Objective** : To compare the learning of adult subclavian vein catheterization, performed by ultrasound versus external anatomical landmarks, performed by an inexperienced practitioner. Type of study: Study type clinical trial, comparative, prospective. **Patients and methods** : Study type clinical trial, comparative, prospective. Over a period of 08 months, after informed consent, 80 adults were divided into two groups with inclusion criteria, adapted to the assessment of learning, alternating the guided puncture (ultrasound group, n = 40) with the classical technique (standard group, n = 40). **Results** : A catheter failure was noted with the standard technique. All the catheters were inserted, the percentage of success from the first puncture being greater in the ultrasound group than in the standard group (86 vs. 64%). Three arterial punctures were noted in the standard group. In the ultrasound group, 35 punctures were located at the outer third of the clavicle, 5 at the middle third. The reflux time (venipuncture) was 14 ± 6 sec in the ultrasound group and 70 ± 4 sec in the standard group ($p < 0.01$). **Conclusion** : Adult subclavian vein catheterization is facilitated by ultrasound guidance and allows the inexperienced practitioner to perform quickly. This technique would decrease the incidence of complications by real-time visualization of anatomical structures and by a more external approach of the vein than in the classical pathway.

>>> Key-words :

Catheterization; Subclavian vein; Ultrasound; anatomical landmarks

Introduction

Le cathétérisme percutané de la veine sous-clavière est généralement pratiqué à l'aveugle avec un point de ponction déterminé en fonction de repères anatomiques externes.

Celui-ci peut être néanmoins associé à des complications lors de sa réalisation, comme la ponction d'une artère adjacente avec formation éventuelle d'un hématome ou la ponction de la plèvre avec décollement du poumon. Ces complications peuvent être favorisées par des variations de l'anatomie.

Quelles que soient l'expertise et la rigueur du praticien, ces repères ne permettent pas toujours de prédire de façon fiable l'emplacement et les rapports des structures vasculaires sous-jacentes, en particulier chez les patients obèses ou ayant des antécédents de chirurgie, de radiothérapie, d'infection, de traumatismes ou de ponctions répétées de la région sous-clavière^[1].

Le guidage de la ponction en temps réel, par échographie 2D, permettrait de diminuer l'incidence des complications du cathétérisme veineux jugulaire interne chez l'adulte et l'enfant^[2-5].

En revanche, il n'existe que peu de données sur l'intérêt de matériels d'échographie, spécifiquement destinés aux accès veineux centraux, pour le cathétérisme de la veine sous-clavière. Ces dispositifs permettraient d'améliorer la performance des praticiens confirmés dans ces actes invasifs et d'encadrer l'apprentissage des moins expérimentés.

Le but de cette étude était de comparer les performances d'un praticien inexpérimenté dans l'apprentissage du cathétérisme de la veine sous-clavière de l'adulte pratiqué selon deux techniques différentes : la ponction guidée en temps réel par une échographie ; et la méthode classique des repères anatomiques externes (voie d'Aubaniac).

Matériel et méthodes

Après avoir informé les patients et recueilli leurs consentements éclairés, 80 adultes hospitalisés et devant bénéficier de la pose d'une voie veineuse centrale sous-clavière type chambre à cathéter veineux pour chimiothérapie ; ont été inclus dans cette étude menée dans le service de réanimation polyvalente du CHU de Tizi-Ouzou entre septembre 2017 et avril 2018.

Les patients présentant une contre-indication à un accès veineux central, ont été exclus de l'étude. Tous les cathétérismes ont été faits par le même praticien, dont l'expérience dans le domaine était faible, supervisé par un senior en réanimation qui veillait à l'application stricte du protocole et relevait les différents paramètres étudiés. Le cathétérisme guidé par échographie a été effectué

avec le même type d'échographe pour tous. La méthode de cathétérisme échographique a été appliquée tous les deux patients, en alternance avec la méthode standard.

Cette méthode a été choisie afin de pouvoir évaluer la progression de l'opérateur dans l'apprentissage régulier des deux techniques. Tous les patients ont bénéficié d'une surveillance en continu, de la saturation pulsée en oxygène (SpO₂), de l'électrocardiogramme et de la pression artérielle non-invasive.

• Procédures de cathétérisme de la veine sous-clavière :

Dans le groupe cathétérisme standard, la voie d'Aubaniac a été choisie pour l'abord de la veine sous-clavière^[6].

Les patients ont été positionnés en décubitus dorsal strict. Le choix du côté droit ou gauche de la ponction a été laissé à l'appréciation du praticien. La région sous-clavière a été nettoyée stérilement avant l'installation des champs opératoires.

Le praticien identifie le point de ponction à l'aide des repères anatomiques externes et réalise une anesthésie locale par de la lidocaïne 2 % intradermique. Le cathétérisme de la veine sous-clavière a été effectué selon la méthode de Seldinger avec une aiguille de 18 G^[7].

Trois ponctions cutanées infructueuses ont été considérées comme un échec de cathétérisme et le patient était alors repris en charge par le praticien senior.

La position intra vasculaire du cathéter a été vérifiée par le reflux de sang. Le bon positionnement de l'extrémité du cathéter dans la veine cave supérieure et l'absence de pneumothorax ou d'hémithorax étaient vérifiés par le senior sur les radiographies pulmonaires de contrôle effectuées 30 min après le cathétérisme.

Dans le groupe cathétérisme guidé par échographie, le badigeonnage du patient et la préparation des champs stériles étaient identiques. Un repérage de la veine sous-clavière à l'aide de la sonde préalablement glissée dans une enveloppe stérile en débutant 2 cm en dessous et au milieu de la clavicule, puis en remontant vers son tiers externe.

L'artère a été repérée par sa position plus céphalique que la veine, son plus petit diamètre, son caractère pulsatile et non compressible. La veine était identifiée par ses variations de diamètre inspiratoires et expiratoires et lors de la compression douce par la sonde. Sa profondeur et son diamètre étaient mesurés sur les graduations de l'écran. Un repère au stylo indélébile était fait à l'endroit où la veine était la mieux visualisée avec le plus gros diamètre.

Le guide aiguille stérile correspondant le mieux à la profondeur mesurée de la veine, était monté sur la sonde. Une anesthésie locale était réalisée au niveau du repère

avec de la lidocaïne 2 % intradermique. L'aiguille de ponction surmontée d'une seringue était fixée sur le guide aiguille. La sonde tenue dans la main non dominante du praticien a été repositionnée en regard du repère. L'aiguille a été introduite, avec la seringue en aspiration tenue par la main dominante de l'opérateur. La veine a été continuellement visualisée sur l'écran, sa courbure supérieure se déprimant à l'introduction de l'aiguille, puis reprenant rapidement sa position au reflux de sang dans la seringue. Un mouvement d'inclinaison postérieure de la sonde a permis de libérer de son guide l'aiguille fermement maintenue par la main dominante de l'opérateur. La technique de Seldinger a complété l'intervention. Le reste de la procédure était identique à la méthode standard.

• Paramètres étudiés :

Les données relevées pour chaque patient : l'âge, le sexe, l'index de masse corporelle (BMI), le niveau d'anxiété du patient, le côté de ponction, le site de ponction, le diamètre et la profondeur de la veine sous-clavière dans le groupe échographie, le nombre d'échecs, le nombre de ponctions par cathétérisme, le nombre de cathétérismes réussis dès la première ponction, l'incidence des complications (pneumothorax, ponction artérielle, une irritation du plexus brachial, un trajet aberrant ou d'un mauvais positionnement du cathéter), le temps de reflux (défini par le temps entre le début de la ponction cutanée et le retour de sang veineux dans la seringue). Une courbe d'apprentissage de la technique a également été recherchée en comparant, dans les deux groupes, les temps de reflux en fonction du rang des patients. L'analyse statistique a utilisé le test de Student non apparié pour comparer les variables quantitatives normalement distribuées, le test de Whitney pour les variables quantitatives non normalement distribuées, et le test exact de Fisher pour les données qualitatives. Une valeur de $p < 0,05$ était considérée comme statistiquement significative. Les valeurs ont été exprimées en moyenne et en médiane.

Tableau 2 : Critères de comparaison entre les deux groupes

	Ponction standard n = 40	Ponction échographique n = 40	p
Côté de ponction (droit/gauche)	24/16	25/15	NS
Cathétérisme dès la 1 ^{ère} ponction	25(64%)	34(86%)	NS
Échec de cathétérisme	01	00	NS
Nombre de ponctions par cathétérisme	02[1-3]	01[1-2]	NS
Temps de reflux (sec)	70 ± 4	14 ± 6	0,001
Ponction artérielle	03(7,50%)	00	NS
Pneumothorax	01(2,50%)	00	NS

NS : non significatif ; moyenne ± DS

Résultats

Quarante patients ont été inclus dans le groupe cathétérisme standard et de même quarante dans le groupe cathétérisme échographique. Il n'y avait aucune différence d'âge, de sexe, d'index de masse corporelle, ni de niveau d'anxiété des patients entre les deux groupes (tableau 1). Il n'y a eu aucun échec de cathétérisme dans les deux groupes. Le temps de reflux était significativement plus court dans le groupe cathétérisme échographique que dans le groupe standard. Le pourcentage de réussites dès la première ponction était plus grand dans le groupe échographique que dans le groupe standard, avec une différence significative.

Dans le groupe échographique, 35 ponctions étaient situées au niveau du tiers externe de la clavicule et 5 au niveau du tiers moyen. Les médianes (25^e-75^e percentile) du diamètre et de la profondeur de la veine sous-clavière, mesurées échographiquement, étaient respectivement de 1 [1-1] et 2,5 [2,5-3] cm. Trois ponctions artérielles ont été relevées dans le groupe cathétérisme standard, pour les patients des rangs 3 et 11 et 33 (tableau 2).

La Figure 1 montre une relation significative entre le temps de reflux et le rang des patients dans le groupe cathétérisme standard ($r^2 = 0,42$).

Tableau 1 : Caractéristiques des patients

	Ponction standard n = 40	Ponction échographique n = 40	P
Âge (années)	57 ± 05	55 ± 49	NS
Sexe (F/H)	21/19	18/22	NS
BMI (kg/m ²)	18,6 ± 1,3	17,9 ± 2,4	NS
Anxieux / Calme	23/17	18/22	NS

NS : non significatif ; moyenne ± DS

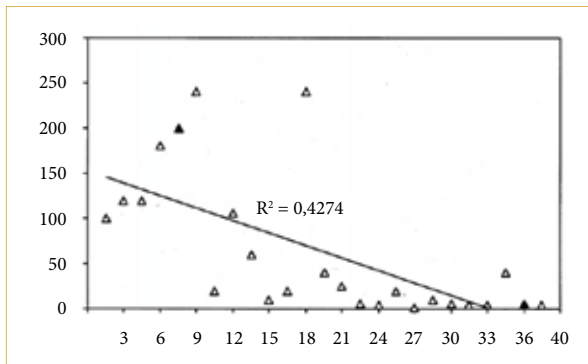


Figure 1 : Temps de reflux par cathétérisme standard

Discussion

Dans notre étude comparant l'apprentissage de deux méthodes de ponction percutanée de la veine sous-clavière, l'assistance échographique en temps réel a permis de diminuer significativement les temps de reflux par rapport à la méthode standard. Aucune complication n'est survenue parmi les 40 patients bénéficiant de la méthode échographique, avec un succès du cathétérisme dès la première ponction dans les quatre-vingtième des cas.

Le pourcentage de réussites du cathétérisme sous-clavier était, selon nos critères, de 100 % dans les deux groupes. Ce chiffre est proche de ce qui a été décrit dans une étude évaluant le cathétérisme guidé par échographie de la veine jugulaire interne chez l'adulte [8].

En revanche, peu de données sont disponibles sur le cathétérisme de la veine sous-clavière avec échographie en temps réel. Le travail prospectif randomisé de Karakitsos en réanimation compare la cathétérisation de la veine sous-clavière écho-guidée à la pose classique. L'échoguidage a permis de poser avec succès 100% des CVC versus 94% dans l'autre groupe [9].

Des auteurs rapportent un pourcentage de réussite de 92 %, mais avec des performances très inférieures aux nôtres dans le cathétérisme « à l'aveugle » (44 %) [10].

Cette étude incluait 52 procédures, réalisées sur 33 patients, par 18 intervenants différents. L'incidence de réussites correspondait en fait aux résultats d'opérateurs peu expérimentés, dans un sous-groupe de cathétérismes réalisés en urgence ou en unité de soins intensifs sur des patients ayant eu un ou plusieurs abords veineux centraux.

Dans notre étude, l'encadrement strict des procédures par un senior en anesthésie réanimation a probablement contribué à l'absence d'échec de cathétérisme du groupe standard.

L'assistance en temps réel de l'échographie nous a permis de diviser par quatre le temps de reflux par rapport à la méthode traditionnelle. Ce ratio est comparable à celui rapporté par d'autres auteurs dans une série de cathétérismes de la veine jugulaire interne chez l'adulte [2].

De récentes publications montrent une augmentation très significative des temps de reflux par rapport à la méthode standard de cathétérisme [11,12]. Le gain de temps observé s'accompagne aussi d'une plus grande facilité d'accès à la sous-clavière, avec un accroissement de 20 % du pourcentage de cathétérisme dès la première ponction par rapport au groupe standard [13].

La fréquence des ponctions de l'artère sous-clavière, à la suite d'une tentative de cathétérisme veineux centrale à l'aveugle, varie dans la littérature entre 3 et 7 % [14,15].

Dans notre étude, l'incidence des complications était faible et l'encadrement strict de la procédure par un senior pourrait là aussi expliquer ce chiffre. Les trois complications vasculaires (7,5 %) et la pulmonaire rapportées dans notre groupe standard étaient des ponctions artérielles et un pneumothorax sans conséquences cliniques sévères pour les patients. Le groupe cathétérisme échographique n'a présenté aucune complication.

Cette diminution n'est qu'une tendance non statistiquement significative à la diminution des événements indésirables, mais elle est retrouvée dans toutes les études sur le cathétérisme échographique guidé en temps réel [16]. L'absence de complication mécanique dans le groupe échographie s'explique certainement par l'identification précise des artères et des veines, mais aussi par une approche plus latérale de la veine sous-clavière qui réduit les risques de pneumothorax [17].

Dans notre étude, la plupart des sites de ponction du groupe échographie correspondaient en fait, plus à un abord axillaire que sous-clavier de la veine. Cet abord diminuerait également les risques de pincement du cathéter entre le muscle sous-clavier et le ligament costo-claviculaire [18].

Enfin, l'évolution des temps de reflux en fonction du rang des patients montre un effet apprentissage dans le groupe cathétérisme standard, mais pas dans le cathétérisme échographique où la performance de l'opérateur inexpérimenté est d'emblée optimale.

L'amélioration de la performance de notre praticien en terme de rapidité d'accès à la veine sous-clavière ne l'a pourtant pas préservé des complications d'une ponction percutanée à l'aveugle, puisqu'une des ponctions artérielles est intervenue en fin d'étude, au moment où les performances du groupe standard étaient comparables à celles du groupe échographique.

Conclusion

Notre étude réalisée dans un contexte pédagogique comparant deux techniques de cathétérisme de la veine sous-clavière, montre une diminution significative des durées de cathétérisme lorsque la ponction est assistée par échographie. Cette technique d'un maniement très simple facilite les conditions d'apprentissage du praticien non-expérimenté et lui permet d'être rapidement performant.

Elle diminuerait l'incidence des complications mécaniques des cathétérismes sous-claviers, par la visualisation en temps réel des structures anatomiques, mais aussi probablement par une approche plus externe de la veine que dans la voie anatomique.

Date de soumission :

04 Août 2018.

Liens d'intérêts :

Les auteurs déclarent ne pas avoir de liens d'intérêts.

Références :

1. P J. Zetlaoui, H Bouaziz, D Jochum, Eric Desruennes, N Fritsch : Recommandations sur l'utilisation de l'échographie lors de la mise en place des accès vasculaires
2. Denys BG, Uretsky BF, Reddy PS. Ultrasound-assisted cannulation of the internal jugular vein. A prospective comparison to the external landmark-guided technique. *Circulation* 1993;87:1557-62.
3. Hatfield A, Bodenham A. Portable ultrasound for difficult central venous access. *Br J Anaesth* 1999;82:822-6.
4. Verghese ST, McGill WA, Patel RI, Sell JE, Midgley FM, Ruttimann UE. Ultrasound-guided internal jugular venous cannulation in infants: a prospective comparison with the traditional palpation method. *Anesthesiology* 1999;91:71-7.
5. Verghese ST, McGill WA, Patel RI, Sell JE, Midgley FM, Ruttimann UE. Comparison of three techniques for internal jugular vein cannulation in infants. *Paediatr Anaesth* 2000;10:505-11.
6. Aubaniac R. The subclavian vein puncture-advantages and technique. *Nutrition* 1990;6:139-40 discussion 41.
7. The Seldinger technique. Reprint from *Acta Radiologica* (1953). *Am J Roentgenol* 1984;142:5-7.
8. Troianos CA, Jobs DR, Ellison N. Ultrasound-guided cannulation of the internal jugular vein. A prospective, randomized study. *Anesth Analg* 1991;72:823-6.
9. Karakitsos D, Labropoulos N, De Groot E, Patrianakos AP, Koutrakis G, Poularas J, et al. Real-time ultrasound-guided catheterisation of the central vein: a prospective comparison with the landmark technique in critical care patients. *Crit Care* 2006; 10:R162.
10. Gualtieri E, Deppe SA, Sipperly ME, Thompson DR. Subclavian venous catheterization: greater success rate for less experienced operators using ultrasound guidance. *Crit Care Med* 1995;23:692-7.
11. Branger B, Dauzat M, Zabadani B, Vecina F, Lefranc JY. Pulsed Doppler sonography for the guidance of vein puncture: a prospective study. *Artif Organs* 1995;19:933-8.
12. Lefranc JY, Cuvillon P, Benezet JF, Dauzat M, Peray P, Saissi G, et al. Pulsed Doppler ultrasonography guidance for catheterization of the subclavian vein: a randomized study. *Anesthesiology* 1998;88:1195-201.
13. Bold RJ, Winchester DJ, Madary AR, Gregurich MA, Mansfield PF. Prospective, randomized trial of Doppler-assisted subclavian vein catheterization. *Arch Surg* 1998;133:1089-93.
14. DeJong PC, Von Meyenfeldt MR, Rouflart M, Wesdorp RI, Soeters PB. Complications of central venous catheterization of the subclavian vein: the influence of a parenteral nutrition team. *Acta Anaesthesiol Scand Suppl* 1985;81:48-52.
15. Sladen A. Complications of invasive hemodynamic monitoring in the intensive care unit. *Curr Probl Surg* 1988;25:69-145.
16. Randolph AG, Cook DJ, Gonzales CA, Pribble CG. Ultrasound guidance for placement of central venous catheters: a meta-analysis of the literature. *Crit Care Med* 1996;24:2053-8.
17. Mauro MA, Jaques PF. Radiologic placement of long-term central venous catheters: a review. *J Vasc Interv Radiol* 1993;4:127-37.
18. Skolnick ML. The role of sonography in the placement and management of jugular and subclavian central venous catheters. *AJR. Am J Roentgenol* 1994;163:291-5.

Retrouvez nos numéros publiés en 2017 sur
www.el-hakim.net

