

Quel est l'apport de la synoviorthèse

Dans la prise en charge de l'arthropathie hémophilique du genou ?
Expérience du Centre Hospitalo-Universitaire d'Oran en Algérie

R. MESSAOUDI ⁽¹⁾, K. LAYADI ⁽²⁾, Y. RAHAL ⁽¹⁾,
A. CHERIF HOSNI ⁽¹⁾, D. SAIDI ⁽¹⁾, H. TOUHAMI ⁽¹⁾,
(1) Service d'Hématologie,
(2) Service de Médecine Physique et de Réadaptation,
CHU Benaouda Benzerdjeb d'Oran,
Université Ahmed Benbella N°1, Oran.

Résumé

Introduction : Chez l'hémophilie sévère, l'arthropathie hémophilique chronique du genou représente une complication majeure et fréquente. Son atteinte doit être évaluée sur le plan clinique, radiologique, diagnostiquée au stade précoce de synovite, qui est traitée par une synoviorthèse cortisonique ou radioactive à l'Yttrium 90. **Patients et méthodes :** Nous avons inclus dans notre étude 08 patients présentant une hémophilie A sévère, une arthropathie hémophilique chronique du genou stade II et III selon la classification radiologique d'Arnold et Hilagtner. Nous avons pratiqué une synoviorthèse à l'héxacétonide de triamcinolone chez 6 patients. Deux patients ont bénéficié d'une radio-synovectomie à l'Yttrium 90 au niveau du service de médecine nucléaire du Centre Hospitalo-Universitaire de Tlemcen. L'évaluation repose sur le nombre d'hémarthroses, le score clinique de Gilbert, l'évaluation de la douleur par l'échelle visuelle de la douleur EVA et l'évaluation radiologique par des radiographies standard de l'articulation du genou, avant et après synoviorthèse. **Résultats :** l'articulation du genou est la plus touchée, chez 33% des patients hémophiles sévères. Le traitement par synoviorthèse a permis une diminution du nombre d'hémarthrose de 44% et l'intensité de la douleur, de 43% dans la synoviorthèse à l'héxacétonide de triamcinolone, de 35% dans la radio-synovectomie ; ainsi qu'une amélioration du score clinique orthopédique de Gilbert. **Conclusion :** la synoviorthèse cortisonique et radioactive doit être le traitement initial de choix dans les arthropathies hémophiliques chroniques de stade II et III avec des signes de synovite. Mais le problème majeur de cette technique prometteuse en Algérie est la dotation des services de médecines nucléaires en produits radioactifs.

>>> Mots-clés :

Hémophilie sévère, arthropathie, synoviorthèse cortisonique, synoviorthèse radioactive.

Abstract

Introduction: In severe haemophilia, a chronic haemophilic arthropathy of the knee is a major and frequent complication. Its involvement must be evaluated clinically, radiologically. Diagnosed at the early stage of synovitis, which is treated by a cortisonic or radioactive synoviorthesis with Yttrium 90. **Patients and methods:** We included in our study 08 patients with severe haemophilia A, chronic haemophilic arthropathy of the knee stage II and III according to the radiological classification of Arnold and Hilagtner. We performed a triamcinolone hexacetonide synoviorthesis in 6 patients, 2 patients underwent an Yttrium 90 radio synovectomy in the nuclear medicine department of the Tlemcen University Hospital. The evaluation is based on the number of hemarthrosis, a clinical Gilbert score, the evaluation of pain by the visual pain scale EVA and a radiological evaluation by standard radiographs of the knee joint, before and after synoviorthesis. **Results:** The knee joint is the most affected, in 33% of severe haemophilic patients. Treatment with synoviorthesis reduced the number of hemarthrosis by 44% and the intensity of pain by 43% in the synoviorthesis with triamcinolone hexacetonide, by 35% in the radio-synovectomy; as well as an improvement in the Gilbert orthopaedic clinical score. **Conclusion:** cortisonic and radioactive synoviorthesis should be the initial treatment in stage II and III of chronic haemophilic arthropathy, with synovitis. However, the major problem of this promising technique in Algeria is the endowment of nuclear medicine services with radioactive products.

>>> Key-words :

Severe haemophilia, arthropathy, cortisonic synoviorthesis, radioactive synoviorthesis.

Introduction

L'hémophilie est une maladie articulaire handicapante dans sa forme sévère, elle est en rapport avec un déficit constitutionnel en facteur anti-hémophilique VIII et/ou FIX, prédisposant au saignement à répétition dans l'articulation.

Ces hémarthroses sont à l'origine d'une destruction progressive de l'articulation par des modifications spécifiques de la membrane synoviale et du cartilage, responsables de douleurs chroniques, de raideurs et d'épanchement articulaire.

Elles se localisent principalement au niveau de la cheville (42%), du coude (21%) et du genou (20%), mais aussi la hanche et l'épaule. La prévention de l'arthropathie hémophilique par synoviorthèse a pour objectif d'interrompre le cercle vicieux en réduisant le pannus synovial, elle consiste à injecter dans l'articulation un produit toxique pour le tissu synovial qui tapisse l'articulation.

La synoviorthèse au niveau de genou est à base de corticoïdes à demi-vie prolongée tel que l'héxacétonide de triamcinolone, chimique ou radioactive. La radio-synovectomie consiste à injecter un radioélément β émetteur type Yttrium ^{90}Y ayant une affinité pour les synoviocytes. Le rayonnement est à l'origine d'une nécrose des cellules synoviales, la disparition des infiltrats cellulaires et l'apparition progressive de la fibrose synoviale.

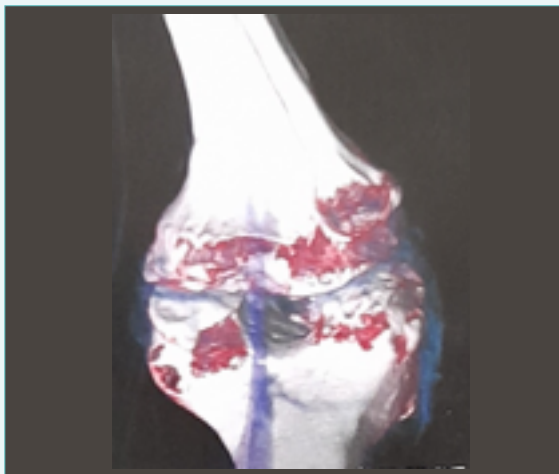


Figure 1 : Image scannographique en 3D du genou d'un hémophile sévère qui présente des lésions cartilagineuses avec des signes de synovite

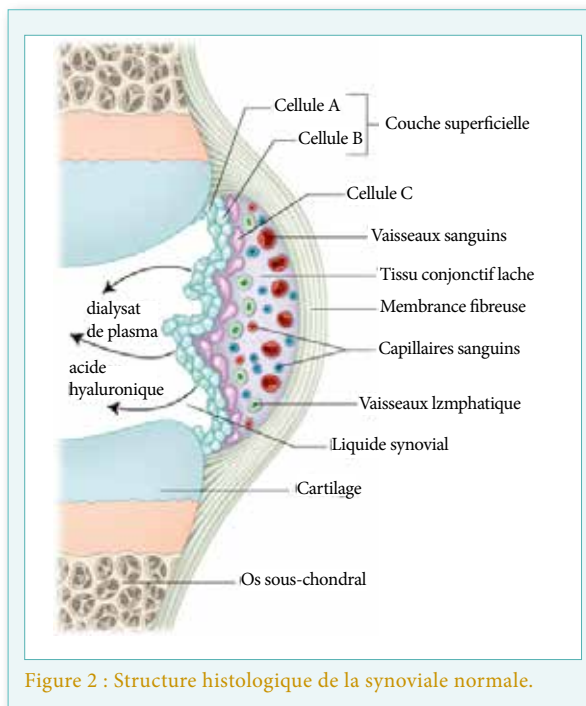


Figure 2 : Structure histologique de la synoviale normale.

Composition de la synoviale : La membrane synoviale est constituée par un réseau très lâche de fibres collagènes et de fibres élastiques. Au sein de ces fibres, on trouve une assise cellulaire simple de cellules synoviales ou synoviocytes ayant des fonctions macrophagiques et sécrétoires. Le synovial est en outre parcouru par un réseau extrêmement dense de capillaires artériels et veineux. Il existe trois types de synoviocytes : des cellules de type A, dont l'activité est essentiellement phagocytaire ; des cellules de type B, qui ont essentiellement un rôle de synthèse ; des cellules de type C, aux caractères intermédiaires entre les deux précédents types. Le liquide synovial sécrété par les synoviocytes est un liquide clair, transparent, visqueux, incoagulable, contient une substance, la mucine. Cette dernière, composée d'acide hyaluronique lié à une protéine, confère au liquide synovial ses caractéristiques essentielles de viscosité et de haut pouvoir lubrifiant.

Patients et méthodes

Nous avons inclus dans l'étude les patients présentant une hémophilie A sévère, une arthropathie hémophilique chronique du genou, suivis au niveau du service d'hématologie du centre hospitalo-universitaire d'Oran. Une évaluation clinique initiale est faite en collaboration avec les médecins de réadaptation. Cette évaluation repose sur le nombre d'hémarthroses, le score clinique de Gilbert ^[1], l'évaluation de la douleur par l'échelle visuelle analogique de la douleur EVA ^[2] et l'évaluation radiologique par des radiographies standard ^[4] de l'articulation du genou avant et après synoviorthèse.

Le nombre d'hémarthroses : recueil des données sur le nombre d'hémarthroses au niveau genou à partir du dossier médical et/ou le carnet d'hémophile. Le nombre d'événements hémorragiques au niveau de l'articulation du genou dans les 06 mois qui précèdent la synoviorthèse et dans les 6 mois en post-synoviorthèse.

Score clinique orthopédique de la Fédération Mondiale des Hémophiles FMH : score clinique orthopédique permettant l'évaluation de l'arthropathie hémophilique. L'interrogatoire et l'examen clinique permettent d'apprécier l'atteinte clinique d'une manière quantitative. L'examen clinique est fait en collaboration avec les médecins de réadaptation au cours des consultations de suivi.

Échelle visuelle de la douleur EVA : C'est une échelle d'auto-évaluation. Elle est sensible, reproductible, fiable et validée aussi bien dans les situations de douleur aiguë que de douleur chronique, l'EVA se présente sous la forme d'une règle en plastique de 10 cm graduée en mm. L'une des extrémités correspond à "Absence de douleur" 0, et l'autre à "Douleur maximale imaginable" 10.

Évaluation radiologique arthropathie hémophilique par une radiographie standard du genou : la radiographie permet de préciser le stade de l'arthropathie hémophilique ; ci-dessous le tableau de la classification radiologique ^[4] :

Stade I	Tuméfaction des parties molles sans anomalies radiologiques
Stade II	Ostéopénie et élargissement épiphysaire
Stade III	Kystes sous-chondraux, densification de la synovial, l'interligne articulaire est conservé
Stade IV	Majoration des lésions du stade III, pincement de l'interligne articulaire
Stade V	Disparition de l'interligne articulaire

Nous avons pratiqué la synoviorthèse chez les patients de stade II et III selon la classification radiologique d'Arnold et Hilagtner de l'arthropathie hémophilique.

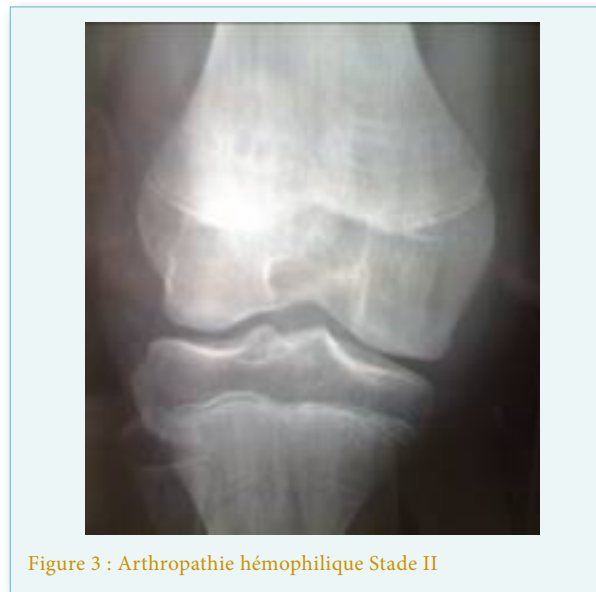

Figure 3 : Arthropathie hémophilique Stade II

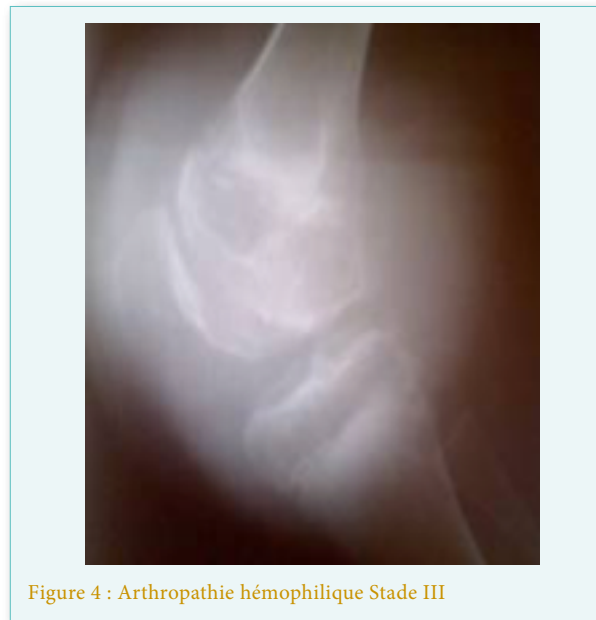

Figure 4 : Arthropathie hémophilique Stade III

Produits utilisés : l'héxacétonide de triamcinolone : dérivés cortisonique à demi-vie longue, qui contiennent un atome de fluor à pouvoir atrophiant de la synoviale, ce sont des ampoules de 20 mg (2ml). Yttrium ⁹⁰ Y : L'Yttrium 90, β émetteur, est l'isotope le plus employé pour le genou, aux doses respectives de 5 mCi, 3 mCi.

Il permet une fibrose synoviale progressive avec régénérescence d'une membrane saine au bout de 3 mois.

⁹⁰ Y est efficace dans 75 à 80% des cas ^[8].

Déroulement de la synoviorthèse : Une Injection de 30 UI/kg de facteur VIII ou 40 UI/kg de facteur XI 30 à 45 mn avant le geste, l'asepsie doit être rigoureuse, une vérification de la bonne position intra-articulaire de l'aiguille s'impose au bord supérieur et latéral de la rotule, puis on procède à l'injection de l'héxacétone de triamcinolone ou du radio-isotope, l'Yttrium 90. À la fin de l'injection on fait un rinçage au sérum physiologie avant et pendant le retrait de l'aiguille, puis une immobilisation de l'articulation par orthèse pendant 48 à 72 heures ; une 2^{ème} injection de FAH de 20 UI/kg, 8 heures après est nécessaire.

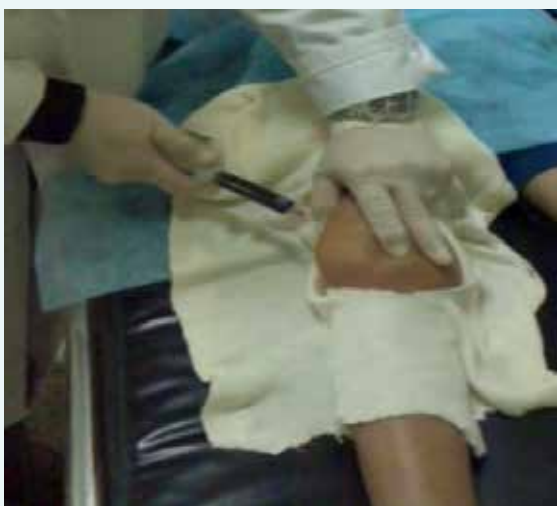

Figure 5 : synoviorthèse à l'héxatrione du genou droit chez un hémophile A sévère avec arthropathie hémophilique chronique et signe de synovite

Patients inclus : Parmi les 76 hémophiles suivis régulièrement au niveau du service d'hématologie, nous avons recensé 71 hémophiles A, et 5 hémophiles B. Leur classification en fonction de la sévérité retrouve 26 Hémophiles mineurs soit 34%, 16 hémophiles mineurs soit 21% et 34 hémophiles sévères soit 45%. Les principales localisations des arthropathies hémophiliques chez les hémophiles sévères sont respectivement au niveau du genou (33%), du coude (30%), de la cheville (28%), de l'épaule (21%) et de la hanche (9%). Nous avons pratiqué une synoviorthèse à l'héxatrione chez 6 patients hémophiles A sévères, présentant une arthropathie hémophilique de stade II et III selon la classification radiologique d'Arnold et Hilagtner. Deux patients hémophiles A sévères avec une arthropathie hémophilique de stade III ont bénéficié d'une radio-synovectomie à l'Yttrium 90 au niveau du service de médecine nucléaire du centre hospitalo-universitaire de Tlemcen.

Synoviorthèse à l'héxatrione	6 Hémophiles A sévères Arthropathies hémophiliques de stade II et III
Synoviorthèse radioactive orthèse à l'Yttrium 90	2 Hémophiles A sévères Arthropathies hémophiliques de stade III

Résultats

Les principales localisations des arthropathies hémophiliques chez les hémophiles sévères sont respectivement au niveau du genou (33%), du coude (30%), de la cheville (28%), de l'épaule (21%) et de la hanche (9%).

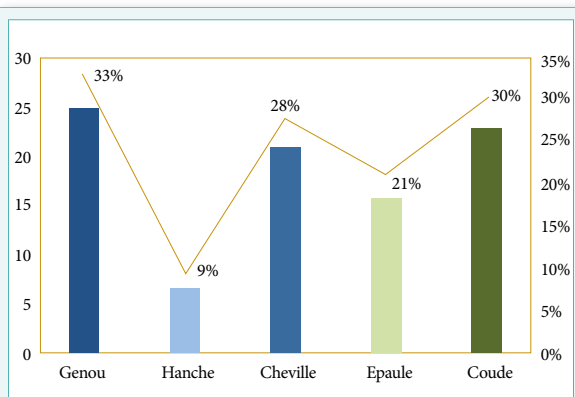


Figure 6 : Principales localisations d'arthropathies hémophiliques

Tableau 1 : Scores orthopédiques de GILBERT de 02 genoux (N=34)

(Nombre,%)	Moyenne score FMH	Extrême
Genou Droit (25, 73%)	12	8-16
Genou Gauche (21, 62%)	11	8-15

Sur les 34 hémophiles sévères, 25 patients présentent une arthropathie hémophilique chronique du genou droit et 21 patients au niveau du genou gauche.

La moyenne du score orthopédiques FMH est de 12 pour le genou droit avec des extrêmes entre 8 et 16, la moyenne est de 11 pour le genou gauche avec des extrêmes entre 8 et 15.

Tableau 2 : Classification radiologique des arthropathies hémophiliques du genou droit et gauche

Classification d'Arnold-Hilgartner	GENOU DROIT		GENOU GAUCHE	
	Nombre	Pourcentage (%)	Nombre	Pourcentage (%)
STADE I	2	8%	3	14%
STADE II	12	48%	7	33%
STADE III	7	28%	8	38%
STADE IV	4	16%	3	14%
STADE V	1	4%	1	5%

L'étude des radiographies des 02 genoux chez les hémophiles, montre que la majorité des patients ont une arthropathie hémophilique de stade II du genou droit soit 48% ; et 33% pour le genou gauche.

L'arthropathie de stade III est retrouvée dans 28% des cas pour le genou droit, et dans 38% des cas pour le genou gauche.

L'arthropathie évoluée de stade IV et V est retrouvée respectivement dans 30% des cas (16% genou droit, 14% genou gauche) et 9% des cas (4% genou droit et 5% genou gauche).

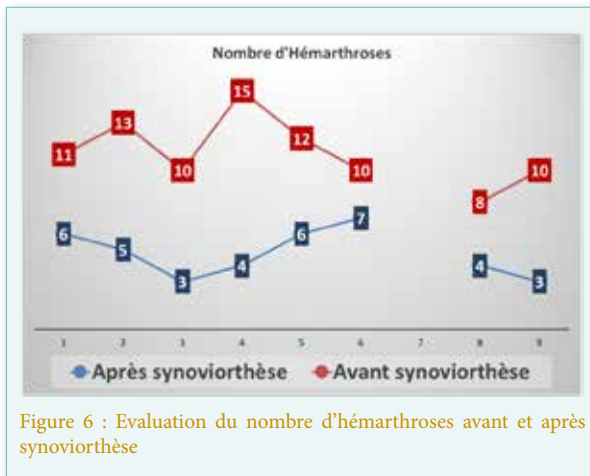


Figure 6 : Evaluation du nombre d'hémarthroses avant et après synoviorthèse

On observe une diminution de 44% du nombre d'hémarthroses par rapport au nombre avant la synoviorthèse.

Au cours de la synoviorthèse radioactive, on note une diminution chez les 02 patients hémophiles respectivement à 4 et 3 hémarthroses dans 6 mois après synoviorthèse par rapport à 8 et 10 dans les 6 mois avant la synoviorthèse radioactive.

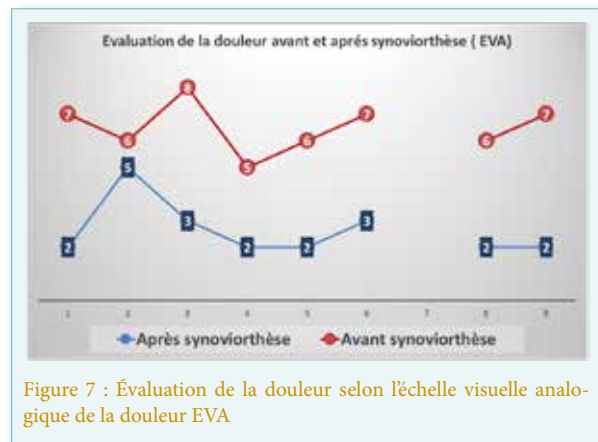


Figure 7 : Évaluation de la douleur selon l'échelle visuelle analogique de la douleur EVA

La synoviorthèse à l'héxatrione a permis une réduction de la douleur de 43% selon l'échelle visuelle de la douleur et une réduction de 35% après la synoviorthèse radioactive.

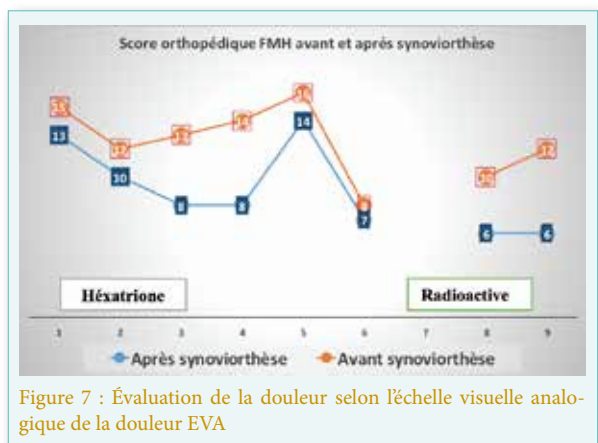


Figure 7 : Évaluation de la douleur selon l'échelle visuelle analogique de la douleur EVA

La synoviorthèse à l'héxatrione a permis une réduction de la douleur de 43% selon l'échelle visuelle de la douleur et une réduction de 35% après la synoviorthèse radioactive.

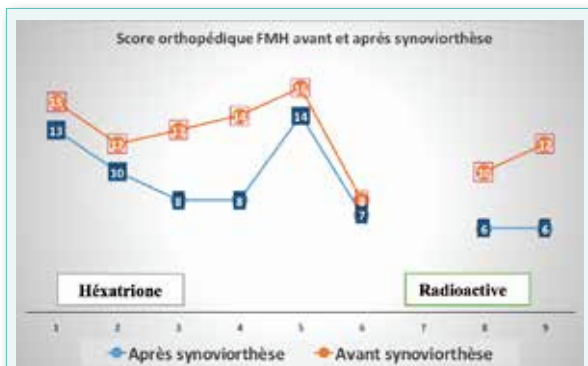


Figure 8 : score orthopédique de GILBERT avant et après synoviorthèse

Le score orthopédique des patients hémophiles a été fait en collaboration avec les rééducateurs lors des consultations multidisciplinaire de suivi. On note une légère amélioration du score chez les hémophiles ayant bénéficié d'une synoviorthèse à l'héxatrione soit une réduction de 25%. On note une amélioration significative de 50% chez les hémophiles après une synoviorthèse radioactive.

Discussion

L'arthropathie hémophilique est la première cause de morbidité chez les patients hémophiles sévères. Elle résulte du saignement répété au niveau de l'articulation, dite articulation cible. Ces saignements provoquent une douleur intense, diminuent l'amplitude des articulations touchées, la perte de la fonction articulaire et une invalidité. Elles entraînent également une synovite, qui est à l'origine d'une destruction progressive du cartilage et de l'os sous-chondral. Les arthropathies hémophiliques chroniques ciblent principalement les genoux, les chevilles et les coudes, mais peuvent également toucher d'autres articulations comme l'épaule, la hanche ou les inters-phalangiens. Dans notre série l'articulation la plus touchée est le genou, observé dans 33% des cas, le genou droit (75%) est le plus touché par rapport au genou gauche (62%). A ce stade de la maladie, une évaluation clinique et radiologique de l'atteinte articulaire s'impose en collaboration avec le médecin de réadaptation et le chirurgien orthopédiste. Les scores cliniques orthopédiques validés actuellement par la Fédération Mondiale des Hémophiles sont le score de Gilbert et le score HJHS (Hemophilia Joint Health Score), applicable pour l'enfant et adulte^[1,3].

Ces scores permettent une évaluation clinique objective et le suivi des atteintes articulaires. L'évaluation du degré de destruction articulaire par des radiographies

standard selon la classification d'Arnold Hilagtner^[4] est décisive dans l'indication thérapeutique. Les arthropathies de stade I, représentent 20% de notre série, et nécessitent un traitement prophylactique et un entretien articulaire par une kinésithérapie passive et active. Les stades II et III, représentent respectivement 81% et 66% des hémophiles sévères de notre série, nécessitent en plus du traitement prophylactique, une synoviorthèse cortisonique, chimique, radioactive et/ou une synoviectomie chirurgicale. Les atteintes articulaires majeures de stade IV (30%) et V (9%), considérées comme un échec du traitement médical, nécessitent une prise en charge chirurgicale. Elle repose sur la synoviectomie chirurgicale, le remplacement prothétique de l'articulation et/ou une arthrode. Actuellement l'échographie articulaire est considérée comme un examen-clé pour la détection des synovites au stade précoce. Ainsi les signes échographiques sont en rapport avec le stade de l'arthropathie hémophilique :

1. Dans les stades précoces, elle montre un épanchement intra-articulaire, un épaississement de la synoviale.
2. Dans les stades tardifs, l'échographie montre un amincissement et une irrégularité du cartilage, des ostéophytes, des érosions sous-chondrales en plus de l'épaississement synovial^[5].

Par contre l'imagerie par résonance magnétique ne trouve pas sa place dans le diagnostic des arthropathies évoluées, mais elle est très performante dans le diagnostic des stades précoces, son usage est controversé par le problème d'accessibilité et de coût.

Deux scores ont été développés pour classer l'arthropathie hémophilique en IRM : Le score de Denver, il permet la détection et l'étude des lésions cartilagineuses précoces et le score européen, pour l'étude des tissus mous avoisinants l'articulation atteinte, plus approprié pour les arthropathies modérées et sévères^[6,7]. Dans le cadre de l'exploration radiographique, le scanner peut être utilisé pour l'évaluation de la fragilité osseuse dans la cadre de l'analyse articulaire préopératoire. Après confirmation de la synovite chronique par l'examen clinique, qui montre une articulation indolore et un gonflement secondaire à des hémarthroses récurrentes, ne répondant pas aux facteurs anti-hémophiliques et en l'absence d'inhibiteurs.

Les radiographies standards sont réalisées pour évaluer le degré de l'atteinte osseuse. Si les arthropathies sont de stade II et III une synoviorthèse cortisonique ou radioactive est indiquée en fonction de la disponibilité des drogues.

Nous avons réalisé 6 synoviorthèses cortisoniques à l'héxacétonide de triamcinolone en collaboration

avec le service de médecine physique et réadaptation du CHU d'Oran et de 02 synoviorthèses radioactives à l'Yttrium 90 au niveau du service de médecine nucléaire du centre hospitalo-universitaire de Tlemcen après la préparation de l'isotope. Toutes ces synoviorthèses ont été faites aux niveaux des genoux. Les radio-isotopes actuellement utilisés pour la radio-synoviec-

tomie sont l'Y90 (Yttrium-90), le P32 (Phosphore-32) et le Rh186 (Rhénium-186). Le choix du radio-isotope doit tenir compte de la demi-vie, le taux d'exposition et à la taille du radio colloïde ; le radio-isotope doit être un β émetteur, minimisant ainsi l'exposition du corps entier aux rayonnements. Le tableau 3 montre les radio-isotopes les plus utilisés en pratique clinique [8,9].

Tableau 3 : Radio-isotopes les plus utilisés en dans l'arthropathie hémophilique chronique

Isotope	Yttrium Y 90	Rhénium Rh 186	Phosphore P32
Demi-vie (jours)	2,8	3,8	14,3
Type de radiation	β émetteur	β émetteur + Gamma	β émetteur
Articulation ++	Genou	Coude et cheville	Genou

Dans notre série, la synoviorthèse cortisonique à l'héxacétonide de triamcinolone est efficace, elle permet une diminution du nombre d'hémarthroses à 44%, réduction de la douleur à 43%, ainsi qu'une amélioration du score clinique orthopédique. Heisel montre que les corticoïdes à demi-vie longue (héxatrione) donnent 66% d'excellents résultats pendant plus de six mois [10,11].

La synoviorthèse radioactive pratiquée chez nos 02 hémophiles sévères à l'Yttrium 90 a permis une diminution du nombre d'hémarthroses et une réduction significative de la douleur articulaire due à la synovite. Fernandez Pallazi et al., ont montré en 2001, que la synoviorthèse radioactive permet une diminution de plus de 3/4 des hémarthroses, une diminution de la douleur, et une conservation de la mobilité de 75 à 95% avec recul de 6 à 40 mois. Par ailleurs Rodriguez-Merchan et al., en 2014 montrent le bénéfice de cette technique, elle permet une diminution de 64% des hémarthroses, et une diminution de 70% de la douleur avec l'Yttrium 90 et le Rhénium 186 [12,13].

Conclusion

Selon notre petite expérience, la synoviorthèse cortisonique et/ou radioactive doit être le traitement initial de choix dans les arthropathies hémophiliques chroniques de stade II et III avec des signes de synovite, car elle permet d'obtenir des résultats satisfaisants dans un nombre élevé de cas. Elle devrait être généralisée à tous les centres de traitement d'hémophilie. L'équipe pluridisciplinaire formée par l'hématologue, le chirurgien orthopédiste, le médecin de réadaptation, doit rechercher les signes de synovite au stade précoce et poser rapidement l'indication d'une synoviorthèse.

Cette technique permet d'éviter l'évolution vers la destruction cartilagineuse et osseuse de l'articulation, ainsi que la diminution du nombre d'hémarthrose et l'intensité de la douleur, l'intérêt d'élargir la synoviorthèse à tous les hé-

mophiles et à toutes les articulations. Mais le problème majeur de cette technique prometteuse en Algérie est la dotation des services de médecine nucléaire en produits radioactifs.

Date de soumission

30 Juillet 2021.

Liens d'intérêts

Les auteurs déclarent ne pas avoir de liens d'intérêts.

Références

- Gilbert MS. Musculoskeletal complications of hemophilia: the joint. Hemophilia 2000; 6 (Suppl.1): 34-7.
- HAS haute autorité de santé. Liste des échelles acceptées pour mesurer la douleur 26.05.2020
- Feldman BM, Funk SM, and Bergstrom BM. Validation of a new pediatric joint scoring system from the International Hemophilia Prophylaxis Study Group: validity of the hemophilia joint health score. Arthritis Care Res 2011; 63:223-30.
- Fauré C. Autres arthropathies : manifestations ostéoarticulaires et musculaires de l'hémophilie. Imagerie ostéoarticulaire. Paris : Flammarion;1998 503-12.
- Melchiorre D, Linari S, Innocenti M. Ultrasound detects joint damage and bleeding in hemophilic arthropathy: a proposal of a score. Hemophilia 2011; 17:112-7.
- Lundin B, Pettersson H, Ljung R.A new magnetic resonance imaging scoring method for assessment of haemophilic arthropathy. Haemophilia 2004; 10:383-9.
- Doria AS, Lundin B, Kilcoyne RF. Reliability of progressive and additive MRI scoring systems for evaluation of haemophilic arthropathy in children: expert MRI Working Group of the International Prophylaxis Study Group. Haemophilia 2005; 11:245-53
- Rodriguez-Merchan EC, Heim M. Synoviorthesis in haemophilia. Haemophilia 2001; 7(Suppl. 2).
- Rodriguez-Merchan EC, Wiedel JD. General principles and indications of synoviorthesis (medial synovectomy) in haemophilia. Haemophilia 2001; 7 (Suppl. 2): 6-10.
- Heisel MA, Clohisy DR, Christie BA, Osip JM, Johnson VA, page MJ, et al. Intra-articular steroid injection and joint immobilisation for chronic synovitis in patients with bleeding disorders. XVIIth congress of the International Society of thrombosis and haemostasis. Washington DC.14-21 August 1999. Thromb Haemost 1999: 89-791 [abstract n° 2506].
- R. Messaoudi, Z. Zouaoui, Z. Boukara, Bedjaoui Apport de la synoviorthèse à l'héxatrione dans l'arthropathie hémophilique du genou. Revue française d'hématologie. Volume 17, supplément 5, Décembre 2011
- Fernandez-Palazzi F, Caviglia H. On the safety of synoviorthesis in haemophilia. Haemophilia 2001; 7:50-3
- [13]Rodriguez-Merchan EC, De la Corte-Rodriguez H, and Jimenez-Yuste V. Radiosynovectomy in haemophilia: long-term results of 500 procedures performed in a 38-year period. ThrombRes 2014 ; 134:985-90.